Beitrag zur Kasuistik der Concretio cordis mit Berücksichtigung der Indikationsstellung für die Cardiolysis.

Inaugural-Dissertation

zur Erlangung der

medizinischen Doktorwürde

vorgelegt der

hohen medizinischen Fakultät

der Albert-Ludwigs-Universität

zu Freiburg im Breisgau

von

Georg Hagen

aus Berlin.

ACAD. LUDOV. BAT. BIBL.

Gedruckt mit Genehmigung der medizinischen Fakultät
der Universität Freiburg i. Br.
Dekan:
Geh. Hofrat Prof. Dr. Kraske.
Referent:
Prof. Dr. de la Camp.

Beitrag zur Kasuistik der Concretio cordis mit Berücksichtigung der Indikationsstellung für die Cardiolysis.

Digitized by the Internet Archive
in 2026

https://archive.org/details/IA41543126_0015

Während die operative Behandlung der Pericarditis in ihren Anfängen bis in die vergangenen Jahrhunderte zurückreicht, und die Punktion oder Incision des Herzbeutels schon lange Zeit als oft lebensrettende Eingriffe galten, sind die nicht seltenen Folgezustände der Pericarditis, die wir heute unter dem Namen der cardiothorakalen Synechien zusammenfassen, bis vor kurzem ein Leiden gewesen, an dem alles therapeutische Können scheiterte. Von Lancisi, der als erster gegenüber der älteren Annahme eines congenitalen Defects die entzündliche Natur der pericardialen Verwachsungen lehrte, zunächst nur zum Gegenstand der pathologisch-anatomischen Forschung erhoben, knüpft sich ein bahnbrechender Fortschritt an die Namen Skoda's und Friedreichs, deren exakten Beobachtungen die Klinik die Kenntnis der wichtigsten Punkte in der Symptomatologie des Leidens verdankt. Wie eifrig auch das Krankheitsbild ausgebaut wurde, so konnten doch die nach schwerem cardialen Siechtum fast ausnahmslos letal endigenden Zustände nur diagnostisches Interesse erheischen, einer wirksamen therapeutischen Beeinflussung waren sie nicht zugänglich. Es gehört zu den Errungenschaften des großen Aufschwunges der Chirurgie in den letzten Dezennien, daß Delorme und Beck in Newyork rieten, die Verwachsungen zu durchschneiden und so das Herz direkt aus seinen Banden zu befreien. Es ist jedoch nichts darüber veröffentlicht, ob sie diesen Vorschlag auch praktisch ausgeführt haben. Jedenfalls

wäre das Verfahren außerordentlich eingreifend, und es ist höchst wahrscheinlich, daß die durchschnittenen Stränge bald wieder miteinander verwachsen. Auch wurde vorgeschlagen, die Talma'sche Operation auszuführen. Doch ist sie durchaus unangebracht, da sie das Übel gar nicht an seiner Wurzel angreift, denn Leberstauung und Ascites haben ihre Ursachen in der Herzstörung, und mit Besserung derselben wird auch die viscerale Stauung nachlassen.

Radikaler, aber auch sinnreicher hat Brauer gedacht, als er im Jahre 1902 unter dem Namen Cardiolysis, „um das Herz von der ungeheueren Mehrarbeit zu entlasten", eine Methode zur chirurgischen Behandlung der chronischen Mediastino-Pericarditis bekannt gab. Seine Vorschläge, die Petersen und Simon zuerst an mehreren Fällen zur Anwendung brachten, bestanden darin, man möge durch Sprengung des knöchernen Rippenringes das Herz funktionell entlasten. Dieses Ziel soll nicht erreicht werden durch die tief eingreifende Operation einer ausgedehnten Lösung der Verwachsungen selbst, sondern dadurch, daß man dem Herzen statt der knöchernen Decke eine weiche Bedeckung schaffe.

Im Laufe der verflossenen Jahre sind 17 Fälle bekannt gegeben, die nach der vorgeschlagenen Methode behandelt worden sind. Diese Veröffentlichungen beweisen, daß das Verfahren Anklang gefunden hat und tatsächlich die guten Erfolge zeitigt, die Brauer in seinen Publikationen in Aussicht gestellt hat. Der Indikationsbereich ist seitdem dauernd erweitert worden. Treupel operierte eine in den ersten Anfängen begriffene Mediastino-Pericarditis. Bei drei Fällen, die v. Beck operierte, handelte es sich um Pleuroperi-

carditis. Die Erfolge auch dieſer Grenzfälle ſind ſo gute, daß ein engliſcher Autor (Bewley) die Indikation der Brauer'ſchen Cardiolyse auch ohne Mediaſtino-Pericarditis auf alle Fälle ausgedehnt wiſſen will, in denen das hypertrophiſch erweiterte Herz durch nachweisbare Hebung des Bruſtkorbes ein bedeutendes Maß von Mehrarbeit zu liefern gezwungen iſt.

Ich bin nun in der Lage, den bereits bekannten einen weiteren Fall hinzuzufügen, der in der Freiburger mediziniſchen Klinik ſeit drei Jahren beobachtet wird.

Fall I.

Concretio cordis mit Cardiolyſe nach Brauer.

Johann K., 18jähriger Landwirt aus Kürzell bei Lahr.

Anamneſe. Patient weiß von Kinderkrankheiten nichts anzugeben; Rachitis will er nicht gehabt haben.

Mit 6 Jahren erkrankte Patient an Lungenentzündung, über die wir des Nähern nur erfahren, daß ſie ſehr ſchwer war, und die Reconvalescenz ſehr lange Zeit in Anſpruch nahm. In der Folgezeit war Patient immer ſehr ſchwächlich und mußte ſich ſehr ſchonen. Er litt häufig an Stechen in der linken Seite. Die linke Bruſthälfte blieb im Vergleich zur rechten in der Entwickelung zurück und war etwas geſchrumpft, ſo daß ſchließlich die rechte Schulter hoch ſtand und die Bruſtwirbelſäule nach rechts gekrümmt war. Zugleich entſtand am unteren Ende des Bruſtbeins ein flaches Grübchen und vertiefte ſich weiterhin. Als Urſache weiß der Patient über eine traumatiſche oder berufliche Schädigung ebenſowenig wie über anderweitiges Vorkommen in ſeiner Familie etwas anzugeben. Patient war immer zu Hauſe in der eigenen Landwirtſchaft tätig. Insbeſondere ſeit der Zeit ſeiner Schulentlaſſung

war er unfähig, ſchwerere Arbeit zu leiſten, da er dabei raſch ermüdete und Herzklopfen und Atemnot bekam.

Bei der Muſterung im Frühjahr 1908 wurde er wegen eines Herzleidens zurückgeſtellt.

Im Laufe des Sommers 1908 zeigten ſich wiederholt Anſchwellungen beider Füße in der Knöchelgegend, rechts bedeutend ſtärker als links. Der Appetit war gut. Außer den genannten haben keine Beſchwerden beſtanden.

Am 13. VII. 1908 läßt ſich Patient in die Klinik aufnehmen, weil die Schwellung der Beine in der letzten Zeit erheblich zunahm und er dadurch arbeitsunfähig wurde.

Bei der Unterſuchung wurde folgender Befund erhoben: Kräftiger, muskulöſer Mann. Oedeme an beiden Unterſchenkeln und den Füßen bis zu den Knieen herauf; nach einigen Stunden Bettruhe auch an den inneren abhängigen Partien der Oberſchenkel. Es können Dellen von 1-2 cm Tiefe eingedrückt werden. Leichte Rechts-Skolioſe der Bruſtwirbelſäule. Geringer Grad von Trichterbruſt. Auf der Haut des Abdomens ziemlich reichliche eingetrocknete und vereinzelt friſche Miliaria cryſtallina.

Halsvenen beſonders ſtark überfüllt, ſtrangförmig hervortretend, pulſieren ſyſtoliſch im doppelten Rhytmus als die Carotis.

Die Endphalangen der Finger ſind nicht aufgetrieben. Die Lymphdrüſen zeigen nichts Bemerkenswertes.

Die Sinnesorgane ſind intakt. Im Bereich der Motilität und Senſibilität findet ſich nichts abweichendes. Pupillen-, Sehnen- und Hautreflexe ſind im normalen Maße vorhanden.

Bei tiefer ruhiger Atmung bleibt die linke Thoraxhälfte in ihrer ganzen Ausdehnung etwas hinter der rechten zurück. Die Zahl der Atemzüge entſpricht der Norm.

Die Beſtimmung der Lungengrenzen durch die Perkuſſion ergab folgendes: Die rechte Lungengrenze ſteht vorn am oberen Rand der 6. Rippe, hinten entſpricht ſie der 10. Rippe. Die linke hintere Lungengrenze reicht nach unten bis zum 11. Intercoſtalraum.

Die reſpiratoriſche Verſchieblichkeit der unteren Lungengrenzen iſt rechts vorn und hinten gut erhalten; links hinten dagegen kaum nachzuweiſen.

Der Lungenklopfſchall iſt vorn über der rechten Lunge von normaler Beſchaffenheit, vorn links in den Schlüſſelbeingruben, beſonders der unteren, verkürzt und höher mit tympanitiſchem Klang.

Rechts hinten oben und beiderſeits hinten unten Schallverkürzung, beſonders links und hier faſt 3 Querfinger hoch.

Die Atmung über der Lunge iſt im allgemeinen veſiculär; über dem gedämpften Bezirk rechts hoch oben hauchend, keine Raſſelgeräuſche.

Links hinten unten im Vergleich zur übrigen Lunge abgeſchwächtes Atmen und vereinzeltes inſpiratoriſches feinblaſiges Raſſeln. Vorne nirgends Katarrh.

Huſten und Auswurf beſtehen zur Zeit nicht.

Bei der Inſpektion des Thorax ſieht man in der ganzen Herzgegend lebhafte Pulſationen. Unter dieſen markiert ſich der Spitzenſtoß im 5. Intercoſtalraum etwas außerhalb der Mammillarlinie. Der Spitzenſtoß iſt hebend, beträchtlich verbreitert und bis 2 Querfinger außerhalb der Mammillarlinie fühlbar; zugleich nimmt man eine ſtarke Erſchütterung der 4. und 5.

Rippe wahr. Bei einer genauen Analyſe des Spitzenſtoßes, der bei der Inspektion deutlich als poſitives Phänomen imponiert, erweiſt ſich derſelbe alternierend mit dem Cartispuls und Radialispuls. Es beſteht alſo ein poſitives, der Diaſtole zugehörendes Phänomen. Synchron mit dem Druckanſtieg in der Carotis werden die das Herz deckenden Partien der Bruſtwand einwärts gezogen. In der Diaſtole darauf hat man das genaue Gefühl, wie die ſyſtoliſch eingezogen geweſene Thoraxwand mit deutlich wahrnehmbarem Ruck in ihre frühere Lage zurückſchnellt und dabei dem palpierenden Finger einen merklichen Stoß verſetzt.

Herz. Die oberflächliche Herzgrenze fällt mit der tiefen in ganzer Ausdehnung zuſammen. Eine Verſchieblichkeit bei der Reſpiration oder bei Änderungen der Körperlage war nicht nachzuweiſen.

Die obere Grenze beginnt am oberen Rande der 3. Rippe, verläuft dann in einem ſtark nach außen konvexen Bogen lateralwärts und überragt im 5. Intercoſtalraum die Mammillarlinie um 2 Querfingerbreite. Rechts entſpricht die Grenze dem rechten Sternalrand. An der breiteſten Stelle gemeſſen betrug der Abſtand der linken Grenze von der Mitte des Sternums 14 cm.

Beim Auskultieren über der Herzſpitze hört man den erſten Ton dumpf und etwas paukend. Der zweite Ton iſt geſpalten. Der nachſchleppende Ton ſchließt ſich eng an den zweiten an und iſt durch keine beſondere Betonung ausgezeichnet; derſelbe iſt an der Baſis ebenfalls zu hören und trägt hier den Accent.

Über der Pulmonalis iſt der zweite Ton ſtark betont.

Geräuſche ſind über keinem Oſtium wahrzunehmen, ebenſo nirgends pericarditiſches Reiben.

Die Herzaktion ſelbſt iſt gleich wie der Puls beſchleunigt, man zählte 96 Schläge in der Minute. Die Schlagfolge iſt zegelmäßig. Der Radialpuls war von leidlicher Füllung und Spannung. An der Radialis ſind nicht alle Pulswellen gleich kräftig. Auf der Höhe der Einatmung wurde der Radialpuls deutlich kleiner als in der Atempauſe. Es handelte ſich alſo um einen Pulſus paradoxus.

Um einen genaueren Einblick in dies beſondere Verhalten des Pulſes zu gewinnen, wurde derſelbe mit dem Jacquet'ſchen Sphygmographen regiſtriert.

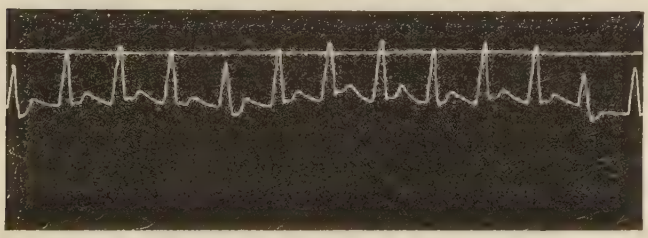

(Fig. 1) Radialpuls (1908).

Die Atmung wurde leider nicht mitgeſchrieben, ſodaß es nicht mehr möglich iſt, ihr Einwirken auf das Zuſtandekommen des Pulſus paradoxus präziſe anzugeben. Soviel kann man jedoch erkennen, daß nicht auf die kleinſte Pulswelle mit Beginn des Exſpiriums ſofort die größte folgt; vielmehr iſt der Verlauf gleichmäßig wellenförmig, indem progreſſiv die niederen Exkurſionen in hohe und umgekehrt übergehen.

Das Abdomen iſt aufgetrieben und meteoriſtiſch auf Druck nirgends ſchmerzhaft und überall weich und leicht eindrückbar; nirgends Reſiſtenzen. In den abhängigen Partien geringe Dämpfung, die bei Lagewechſel verſchieblich iſt. Fluktuation.

Der untere Leberrand liegt etwas oberhalb des Rippenbogens.

Die Milz iſt anſcheinend vergrößert, perkutoriſch nicht deutlich abgrenzbar, nicht palpabel.

Mundhöhle ohne Beſonderheiten. Zähne gut, keine Spuren von Rachitis.

Der Urin, welcher durchſchnittlich 1500-2500 ccm beträgt, iſt hellgelb, klar, reagiert ſauer und hat ein ſpezifiſches Gewicht von 1011. Eiweiß und Zucker wurden nie gefunden, Urobilin war zeitweiſe nachweisbar.

Auf Grund dieſes Krankheitsbildes wurde die Diagnoſe geſtellt: Synechia pericardii mit Kreislaufſtörungen.

Der weitere Verlauf der Erkrankung geſtaltete ſich folgendermaßen: Unter Einhaltung ſtrenger Bettruhe ſchwollen die unteren Extremitäten erheblich ab, ſodaß nach 8 Tagen die Oedeme vollſtändig geſchwunden waren. Ebenſo bildete ſich der Ascites gänzlich zurück. Dagegen ſtellte ſich ein mäßiges pleuritiſches Exſudat ein, das ſich in größerer Mächtigkeit links etablierte. Beiderſeits entſprach die Dämpfungsgrenze hinten im Sitzen dem 4.-5. Dornfortſatz. Zugleich verlagerte ſich das Herz ein wenig nach rechts. Während links die Verſchiebung nur 1 cm nach einwärts betrug, überragte nunmehr die rechte Grenze den rechten Sternalrand um 3 Querfinger. Sobald der Patient für kurze Zeit aufſtand und umherging, ſtellten ſich mit großer Schnelligkeit die Oedeme wieder her. Nachdem man täglich eine intravenöſe Injektion von 0,0005 und dann von 0,0007 Strophantin gegeben hatte, wurde hiermit eine bedeutende Hebung der Herzkraft erzielt. Der Puls verlangſamte ſich auf 88

bis 72 Schläge in der Minute. Selbſt nach ſtundenlangem Aufſein traten nur minimale Oedeme auf, die im Liegen raſch vollſtändig verſchwanden.

Das ſubjektive Befinden beſſerte ſich beträchtlich. Patient „fühlte ſich viel leichter", ſodaß er um ſeine Entlaſſung bat und auf ſeinen Wunſch am 26. VIII. 08 mit entſprechenden Verhaltungsmaßregeln die Klinik verließ.

Patient war ſo gebeſſert, daß er etwa ein Jahr lang ſeinem Beruf vollkommen nachgehen konnte. Allmählich machten ſich wieder Decompenſationserſcheinungen geltend, die nur vorübergehend nach ärztlicher Behandlung ausſetzten. Seit Juli 1910 nahmen die Beſchwerden derart zu, daß Patient wieder die Klinik aufſuchte.

Am 28. XI. 10. Neuaufnahme: Status:

Starke Unterernährung, beſonders eingefallen im Geſicht. Starke Cyanoſe der Wangen und Lippen und der ſichtbaren Schleimhäute. Erhebliche Fingercyanoſe. Grundton der Haut etwas gelblich. Außer einer ſtark gefüllten Vene in der linken Flanke keine Andeutung eines Kollateralkreislaufes. Mit Ausnahme eines geringen Oedems an der Tibia kein Hydrops anaſarka. Hochgradige Dyspnoe und Orthopnoe. Die Atmung (30 pro Minute) erfolgt nach coſtalem Typus mit intenſiver Beteiligung der Auxilarmuskeln, Naſenflügelatmen. Die Schultern ſind hochgezogen; der Thorax, maximal inſpiratoriſch erweitert, mißt in der Höhe der Mammillen 94 cm, in der Höhe des Proc. enſiformis 100 cm Umfang. Enormer Hochſtand des Zwergfells.

Lungengrenzen: Rechts hinten unten 8 Proc. ſpin., links hinten unten 9 Proc. ſpin, links vorn von

der 3. Rippe an bis unter die Axilla, nirgends verſchieblich. Rechts vorn nicht beſtimmbar; von der 4. Rippe an tympanitiſche Dämpfung. In der rechten Axilla Dämpfung, die ſich im Sitzen aufhellt; Lungenlebergrenze in der vorderen Axillarlinie 5. Rippe. Tympanitiſcher Klopfſchall. Diffuſe Bronchitis, Kompreſſionsatmen. Inſpiratoriſch werden die ſeitlichen Partien des Rippenbogens heftig einwärts gezogen. Das untere Ende des Bruſtbeins bewegt ſich gleichfalls nach innen zu. Der ganze Bruſtumfang verkleinerte ſich über den unteren und mittleren Thoraxpartien bei der Atmung und nahm im Exſpirium zu.

In der ganzen Herzgegend ſieht man lebhafte Aktion. Der Spitzenſtoß iſt im 5. Intercoſtalraum zu erkennen in einer Ausdehnung, die der Größe eines 5-Markſtückes entſpricht. An dieſer Stelle fühlt man ſyſtoliſche Erſchütterungen und nimmt gleichzeitig dabei ein deutliches ſyſtoliſches Schwirren wahr. Über der Pulmonalis hat man den palpatoriſchen Eindruck eines klappenden zweiten Tones. Auch im 4. Intercoſtalraum paraſternal bemerkt man mäßige Pulſation. Einziehungen waren am Tage der Aufnahme nicht zu ſehen. Später ſtellte ſich das Thoraxſchleudern in dem früher beſchriebenen Umfang wieder ein.

Die abſolute Herzdämpfung war nach rechts ſcharf gegen den linken Sternalrand abgeſetzt. Eine Abgrenzung nach links war nicht möglich, weil die Dämpfung kontinuirlich in die pleuritiſche überging.

Die relative Herzdämpfung begann oben am oberen Rand der 2. Rippe und ſetzte ſich nach rechts auf das Sternum fort, über deſſen unterem Abſchnitt die Grenze in der Medianlinie verlief. Nach links

wurde die am weiteſten lateralwärts gelegene, mit Sicherheit dem Herzen angehörende Dämpfung $2^1/_2$ Querfinger außerhalb der Mammillarlinie gefunden.

Beim Auskultieren hört man über der Herzſpitze laute klappende reine Töne, ebenſo über der Herzmitte. An der Baſis ſind die Töne laut und rauh; der zweite Pulmonalton iſt geſpalten; er iſt beſonders accentuiert und bedeutend ſtärker als der 2. Aortenton.

Pericardiales Reiben war nirgends zu hören.

Die Herzaktion war regelmäßig. Der Puls ſehr klein, von geringer Füllung und Spannung, beſchleunigt auf 100-108 Schläge in der Minute.

Die Pulswelle war zunächſt ſo ſchwach, daß die Palpation keinen Einfluß der Reſpiration erkennen ließ. Erſt nachdem therapeutiſch die Herzkraft gehoben war, erwies die graphiſche Darſtellung das Vorhandenſein eines ausgeſprochenen Pulſus paradoxus.

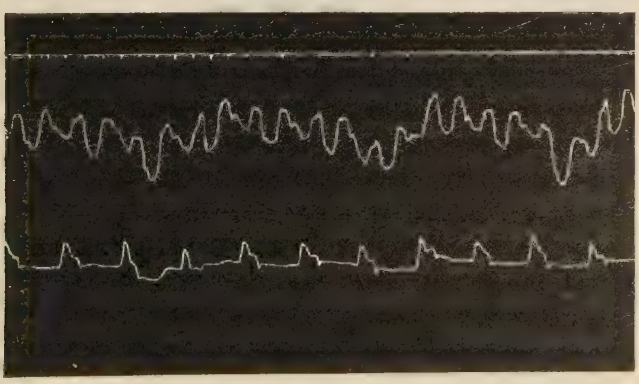

(Fig. 2) Zeitſchreibung: $^1/_5$ Sek.
Venenpuls an der Jugularis (26. XI. 10).

Der Venenpuls zeigte folgende Eigentümlichkeiten: auf jeden Carotispuls entfallen 2 Venenkollapſe, der

erſte zwiſchen c und v Welle, der zweite zwiſchen v und a Welle. Die Senkung des letzteren iſt beträchtlich tiefer und ganz enorm im Augenblick, wo die Vene inſpiratoriſch abſchwillt.

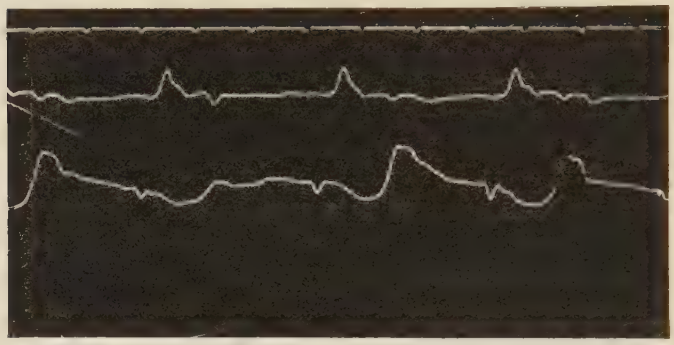

(Fig. 3) Zeitſchreibung: $^1/_5$ Sek.
oben: Carotis.
unten: Cardiogramm.
(26. XI. 10).

Das Cardiogramm iſt äußerſt charakteriſtiſch. Im ſyſtoliſchen, abſinkenden, Schenkel bildet ſich der „Herzſtoß" des in Kontraktion übergehenden Herzens als kleine Zacke ſcharf ab, die ein kleines Zeitteilchen dem Anſtieg in der Carotiskurve vorausgeht. In der Diaſtole, synchron mit dem Eintreffen der Rückſtoßelevation in der Carotis, ſieht man deutlich, wie der Schreibhebel von der diaſtoliſch vorgeſchleuderten Bruſtwand emporgeſchnellt wird, anſcheinend über die Mittellage hinausſchießt und gleich darauf elaſtiſch in die Ruheſtellung zurückfedert. Ferner iſt hier noch eine bemerkenswerte Abhängigkeit von der Reſpiration zu erwähnen. Alle in die Höhe der Einatmung fallenden Erhebungen der Spitzenkurve zeigen ſich in allen Dimenſionen vermin-

dert. Sowohl die syſtoliſche Einsenkung iſt flacher, als auch das Schleudern weniger ausgiebig.

Abdomen meteoriſtiſch aufgetrieben, hochgradiger Ascites mit Spiegel 3 Querfinger über Nabelhöhe, Umfang 96 cm. In der Lebergegend tympanitiſcher Schall, Leber vermutlich in Kantenſtellung. Später, nach Rückgang des Ascites, war die Leber ſtark vergrößert, grobhöckerig und auf Druck ſehr ſchmerzhaft. Milz erheblich vergrößert.

Die tägliche Harnmenge betrug 1000-1500 ccm, klar, ſauer, 1.‰ Eiweiß, Sediment nicht aufzufinden.

Die Röntgendurchleuchtung des Thorax ergab folgenden Befund: Die Lungenfelder ſind beiderſeits diffus getrübt. Das Zwerchfell ſteht beiderſeits hoch. Die Begrenzungslinie des Zwerchfells verläuft von der Seite nach der Mitte zu in ganz flachem Bogen. Die Atemexkurſionen ſind ganz gering. Am Herzſchatten fällt auf, daß die linke Begrenzung anſtelle der einzelnen Bogenlinien eine vom Aortenbogen ſchräg nach unten bis zum Zwerchfell verlaufende gerade Linie darſtellt. Der Herzſchatten iſt nach links ſtark verbreitert und erſcheint infolge der beſchriebenen Begrenzung nach unten ſpitz ausgezogen. Der Herzſchatten bildet links, da wo er auf dem Zwergfell aufſtößt, mit dieſem einen ſtumpfen Winkel. Die Herzpulſation iſt in den baſalen Teilen deutlicher ſichtbar als an der Spitze, die kaum eine pulſatoriſche Exkurſion zeigt. Bei Atembewegungen iſt der mediane Teil des Zwerchfells auch auffallend wenig beweglich.

25. XI. 10. Therapie: Bei abſoluter Bettruhe erhielt Patient gegen die Dyspnoe Morphium; zur Unterſtützung der Diureſe p. d. 6,0 Diuretin, ſpäter 0,5 bis 1,0 Theocin.

27. XI. 10. Durch dieſe Behandlungsweiſe gelang es, eine beträchtliche Zunahme der Harnmenge auf 2000-2500 ccm täglich zu erzielen; dementſprechend Verkleinerung des Ascites, ſo daß nach 14 Tagen der Leibesumfang nur noch 92,0 cm betrug. Gleichzeitig war auch eine Abnahme des Körpergewichtes von 65,0 auf 62,8 K zu verzeichnen, die wohl allein der Reſorption des Höhlenhydrops zur Laſt zu legen iſt, da im ſelben Zeitraum der allgemeine Ernährungszuſtand nicht unweſentlich gehoben werden konnte.

Der Puls kräftigte ſich und war langſamer, die Frequenz ſank auf 80-72. Die Dyspnoe war weniger angeſtrengt, die Zahl der Atemzüge betrug 20-16.

Dieſem objektiv günſtigeren Befund ging auch Beſſerung des Allgemeinbefindens parallel.

Nach Ausſetzen der Medikation reſultiert ein zeitliſch genau koinzidierender Umſchlag ad pejus. Der Ascites wuchs rapid wieder an, die Diureſe ſank, die Atemnot war hochgradig, wie je zuvor. Das ſubjektive Befinden verſchlechterte ſich zuſehends.

13. XII. 10. Patient wird zur Ausführung der Kardiolyſe auf die chirurgiſche Klinik verlegt.

Unterzieht man die Krankengeſchichte einer kritiſchen Sichtung, ſo darf anamneſtiſch als feſtſtehend angeſehen werden, daß der Patient als Kind an einer akuten fieberhaften Lungenerkrankung litt, ſei es eine croupöſe Pneumonie oder Bronchopneumonie, die ſehr ſchwer auftrat und nach wochenlangem Beſtehen ſchließlich einer nur relativen Geneſung Platz machte. Anſchließend hatte Patient in den Adoleszentenjahren mannigfache Beſchwerden, die in Herzklopfen, Stechen in der linken Seite und Atemnot beſtanden und ihn

weniger leiſtungstüchtig als ſeine Altersgenoſſen machten. Dabei fiel dem Patienten ſelbſt auf, daß die linke Bruſthälfte allſeitig verkleinert war und der linke Schultergürtel tiefer ſtand; die Bruſtwirbelſäule war skoliotiſch nach rechts ausgebogen.

Die kliniſche Unterſuchung wies 1908 im linken Bruſtraum pleuritiſche Schwarten nach, durch deren Retraktion die Herzfigur in toto nach links verzogen war. Nach einem Recidio der Pleuritis konnte eine Zunahme der Verlagerung nach links konſtatiert werden. Der lokale Befund am Herzen zeigte eine vergrößerte Herzdämpfung, welche die für pericardiale Ergüße bekannte pyramidenförmige Geſtalt nachahmte, abſolute und relative Grenzen waren im weſentlichen identiſch.

Bei der Frage nach der Geneſe dieſer Vergrößerung des Geſamtherzens konnte ein Klappenfehler auf Grund des Fehlens entſprechender Auskultationserſcheinungen ohne weiteres eliminiert werden. Ebenſo war ein noch beſtehendes pericardiales Exſudat aus der Lebhaftigkeit der Herzaktion in allen Bezirken der Dämpfung auszuſchließen. Vielmehr war das Krankheitsbild in beſonderer Berückſichtigung der ſpäter genauer zu beſprechenden typiſchen Zirkulationsſtörungen aufzufaſſen als das Produkt einer ſchleichend verlaufenden Pericarditis, ein Leiden, das wir als Concretio cordis bezeichnen und welches hier kombiniert war mit chroniſch retrahierender Pleuritis.

Bei der Ergründung der Aetiologie des Leidens konnten wir bis zum Eintritt in die Klinik von einer weiteren akut intercurrenten Erkrankung nichts erfahren; inſonderheit für eine Affektion tuberkulöſer Art fehlt jeder Anhaltspunkt. Der einzige aetiologiſche Anhaltspunkt iſt die dunkle Erinnerung an jenen 12 Jahre

zurückliegenden pneumonischen Infekt. Wir dürfen nicht fehl gehen, wenn wir mit dieser Pneumonie die jetzige Pleuropericarditis in Verbindung bringen. Eine Bestätigung dieser Annahme erblicken wir in der Feststellung Weichselbaums, daß das pneumonische Virus, wie es für die post-pneumonische Pleuritis schon längst bekannt war, auch im Herzbeutel oft nachzuweisen ist, ohne daß klinische Erscheinungen bestehen, und zwar sei fibrinöse Pericarditis, die ja gerade zu Verwachsungen prädisponiert, wenigstens in geringerem Grade sehr viel häufiger vorhanden, als man gewöhnlich anzunehmen pflege. Ein amerikanischer Autor, Riesmann, möchte in der Mitbeteiligung des Pericards eine häufige Ursache der „verzögerten Resorption" bei Pneumonien sehen. Auch Umber scheint diese Erwägung der Aufmerksamkeit wert.

Es fragt sich nun, ob wir wirklich die Affektion des Pericards soweit zurückdatieren dürfen, während doch in der ganzen Zeit kein direktes Symptom auf diesen Prozeß hindeutete. Gehen wir von der Erfahrung aus, welche fast alle Autoren, die sich mit diesem Gegenstand befaßt haben, ich nenne nur Riegel, v. Schrötter, Rosenbach, Brauer, Oestreich-de la Camp, übereinstimmend äußern, so kann es als erwiesen gelten, daß reine unkomplizierte, wenn auch totale Obliterationen des Herzbeutels ohne jede Spur von Erscheinungen im Leben verlaufen können. Das beweist, daß die in anderen Fällen im Leben beobachteten Störungen nicht der Verwachsung selbst, sondern gewissen Komplikationen zugehören müssen. Als solche Komplikationen werden gewöhnlich angesehen:

Erstens Nutritionsstörungen im Mycoard als Folge der Schrumpfung des pericardialen Narbengewebes.

Zweitens Mediaſtino-Pericarditis und Pericarditis externa, die zu mehr oder weniger ſtarken Verwachſungen zwiſchen Pericard, Pleura, Zwerchfell, großen Gefäſſen und knöcherner Bruſtwand führen.

Daraus können wir die Berechtigung ableiten, nachdem die Krankheit als chroniſch retrahierende Pleuropericarditis faſt latent verlaufen war, das Inerſcheinungtreten der vorhandenen Symptome als durch dieſe beiden Komponenten, die myocardiale und mediaſtinale, bedingt anzuſehen.

Neben dieſen beiden Faktoren iſt in unſerem Falle noch ein weiteres, die ſys-diaſtoliſche Funktion des Herzens hemmendes Moment in Betracht zu ziehe- und zwar der Zuſtand der benachbarten Lungenränder. Bekanntermaßen trägt in normalen Verhältniſſen die elaſtiſche Spannung der Lungen dazu bei, die Wände des Herzens in der Diaſtole auszudehnen; das Herz öffnet ſich unter Mithilfe des negativen Thoraxdruckes. Holzknecht und Hofbauer konnten röntgenoskopiſch „eine nicht unbeträchtliche Größenzunahme des Herzſchattens" während ſtarker Inſpiration wahrnehmen. Es iſt durchaus begreiflich, daß ſtarre Bindegewesbmaſſen, welche den direkten Kontakt der Lungen mit dem Herzen ausſchalten, auch den kreislaufſördernden Einfluß der Atmung herabzuſetzen imſtande iſt. Beſonders wichtig ſcheint der Sinus pleuræ mediaſtino-coſtalis zu ſein, nach deſſen bei unſerem Fall ſtattgehabter Obliteration das atmende Lungengewebe durch präcardiale Schwarten vom Herzen weit abgedrängt iſt. Auf die Bedeutung dieſes Zuſtandes hat in jüngſter Zeit erſt de la Camp aufmerkſam gemacht, indem er ausführte, „daß lokale Ausſchaltung der Lungenelaſtizität als Gegenkraft gegen den federnden Thorax und teilweiſe Über

nahme dieſer Kraftaufgabe durch das Herz dieſem gewaltige Belaſtung ſchafft."

Die aus allen dieſen Momenten reſultierende Alteration der Herztätigkeit äußert ſich in typiſchen Symptomen, die hier der Reihe nach beſprochen werden ſollen.

1. Syſtoliſche Einziehung der Regio cordis und diaſtoliſches Thoraxſchleudern.
2. Diaſtoliſcher Venenkollaps.
3. Pulſus paradoxus.
4. Stauungserſcheinungen.
5. Abnormer Atemmechanismus.

1. Syſtoliſche Einziehung der Regio cordis und diaſtoliſches Thoraxſchleudern. Ein negativer Ictus cordis an ſich braucht keinerlei Bedeutung zu haben. Mackenzie hat ausführlich nachgewieſen, daß eine ſyſtoliſche Einziehung auch in allen Fällen vorhanden iſt, wo die Vorderfläche des Herzens vom rechten Ventrikel gebildet wird. Hiervon unterſcheidet ſich jedoch recht weſentlich das klaſſiſche Symptom, deſſen Feſtſtellung ſich beſonders an die Namen Friedreich und Kußmaul knüpft. Entſprechend der Forderung dieſer Autoren fanden wir eine breite ſyſtoliſche Einziehung der Bruſtwanddecke des Herzens und zwar nicht nur der Intercoſtalräume, ſondern auch der 4. und 5. Rippe. Dieſe ſyſtoliſch eingezogenen Partien federn alsdann vermöge ihrer Elaſtizität mit einem deutlich fühlbaren Ruck in ihre alte Lage zurück. Bedingung für dieſes Thoraxſchleudern, deſſen Wichtigkeit namentlich Brauer betont, iſt nach Friedreich, daß das Herz an ſeine Hinterwand, insbeſondere am Diaphragma befeſtigt iſt und ſo eine Vorwärtsbewegung bei der Syſtole, wie es normaler Weiſe ge-

ſchehen ſollte, verhindert wird. Außerdem muß noch bei den Pericarditiden der vordere Komplementärraum obliteriert ſein, ſo daß es der Lunge unmöglich iſt, ihn auszufüllen.

Durch die Cardiographie waren wir in der Lage, Aufſchluß über die Größe der wirkſamen Kraft zu erhalten. Im Jahre 1908 gewannen wir eine Kurve, welche ſich in nichts von den durch Mackenzie als Kardiogramm des rechten Herzens mitgeteilten unterſchied: Der Abfall der Kurve iſt bedingt durch die Entleerung des Ventrikels, der Anſtieg ſchreitet während der Wiederfüllung in der Diaſtole langſam vor.

Demgegenüber wurde 1910 eine ganz evidente Änderung beobachtet: hier markierte ſich die Diaſtole als ein ſteiler, d. h. in Anbetracht der großen Geſchwindigkeit des Sphygmographen, als ein momentaner Anſtieg, der an Mächtigkeit die ſyſtoliſche Einziehung bei weitem übertraf. Dieſes charakteriſtiſche Verhalten wurde von Brauer als Äußerung einer aktiven Diaſtole aufgefaßt und findet ſich in ganz analoger Weiſe in den diesbezüglichen von Brauer mitgeteilten Kardiogrammen.

Dieſes Vorſchleudern war zeitweiſe von einem beſonderen Herzton begleitet. Wie Herr Prof. Roos, der damals beim Patienten mit der von ihm ausgebauten Marbe'ſchen Rußmethode Aufnahmen machte, mir mündlich mitzuteilen die Liebenswürdigkeit hatte (wofür es mir an dieſer Stelle geſtattet ſei, beſtens zu danken) und auch in ſeinen unlängſt erſchienenen „Unterſuchungen über die Schallerſcheinungen des Herzens" ausführt, handelte es ſich um einen Galopprhytmus des protodiaſtoliſchen Typus. Nach Roos weiſen die Schallerſcheinungen, die nach dem zweiten Ton er-

zeugt werden, alle Charakteriſtiſta auf, wie ſie bisher nur bei „Kammertönen", bei Anſpannung der Kammern beobachtet werden konnten. Auf Grund der Tonſchreibung kommt Roos zu der Auffaßung, daß es ſich bei dieſer Art des Galopprhytmus um einen in Beginn der Diaſtole ſich abſpielenden Vorgang handelt. Dies könnte nur die Füllung im Beginn der Diaſtole ſein, die normalerweiſe ohne alle nachweisbaren Stöße vor ſich geht. Man kann ſich in Anlehnung an neuere Anſchauungen, die auch für die phyſiologiſchen Verhältniſſe eine ähnliche Erklärung heranziehen, wohl vorſtellen, daß bei einem Herzen, wo die normalerweiſe die Diaſtole des Organs unterſtützenden Faktoren fehlen, vielleicht aktive kompenſatoriſche Vorgänge die diaſtoliſche Erweiterung der Kammern bewirken helfen. Da jedoch zur Stütze einer ſolchen Auffaſſung bisher noch genauere Anhaltspunkte fehlen, hat die auch von Roos vertretene Anſicht viel Wahrſcheinlichkeit für ſich, daß bei der Mediaſtina-Perikarditis die Diaſtole im Beginn rein paſſiv beſchleunigt durch die am Herzen infolge der Verwachſungen wirkenden elaſtiſchen Kräfte vor ſich geht.

Es waren alſo im ganzen, ähnlich wie in einem Brauer'ſchen Falle, 4 Töne während einer Herzrevolution vorhanden: der erſte Ton, ein geſpaltener zweiter Ton und endlich den an dieſen ſich anſchließenden „Thoraxſchleuderton".

Vorausſetzuug für dieſe ſyſtoliſche Retraktion iſt, wie ſchon Friedreich bemerkte, eine hinreichend kraftvolle Aktion des Herzens. Wir beobachteten, wie 1910, als es dem Patienten ſehr ſchlecht ging, die Einziehungen ſchwanden und erſt wieder eintraten, als die Herztätigkeit ſich beſſerte.

2. Diaſtoliſcher Venenkollaps.

Im innigſten Zuſammenhang mit der ſyſtoliſchen Retraktion und dem Thoraxſchleudern ſteht „der raſche diaſtoliſche Kollaps der Halsvenen", neben den beiden erſtgenannten Phänomenen das III. Kardinalſympton Friedreich's. Friedreich ſelbſt erklärt dadurch den Kollaps, daß die Rippen, nachdem ſie durch die Kammerſyſtole einwärts gezogen waren, zurückſchnellen, wodurch die Bruſthöhle ſich plötzlich erweitert und den Abfluß aus den überfüllten Venen beſchleunigt. Dieſe Deutung iſt neuerdings angefochten worden. Mackenzie ſieht in dieſem Symptom lediglich den Ausdruck einer überwiegenden Größenzunahme des rechten Herzens im Vergleich zum linken. Jedenfalls verdient es Beachtung, daß genau dieſelbe Form des diaſtoliſchen Venenkollapſes auch bei Tricuspidalinſufficienz beobachtet wird.

3. Pulſus paradoxus.

Das inſpiratoriſche Kleinerwerden oder faſt völlige Verſchwinden des Radialpulſes hat in der Literatur eine höchſt wechſelnde Beurteilung erfahren. Nach Grieſinger's und namentlich Kußmaul's grundlegenden Beobachtungen ſollte der Pulſus paradoxus, wie ihn Kußmaul benannte, ein ſicheres Zeichen der ſchwieligen Mediaſtino-Pericarditis ſein.

Durch eine große Zahl von Autoren iſt ſeitdem erwieſen, daß dieſe Pulsform durchaus nicht pathognomoniſch für das in Frage ſtehende Leiden iſt. Es wurde ſogar die Meinung vertreten, daß es gar keine pathologiſche, ſondern eine normale Erſcheinung ſei. Immerhin iſt dieſe Pulsform ein Streitpunkt geblieben; ſo wenig ſicher iſt man bei der Wertſchätzung dieſes Phänomens, daß Krehl noch in jüngſter Zeit ſagen

konnte, die Urſachen des Pulſus paradoxus kenne man noch nicht ſicher genug, um diagnoſtiſche Schlüſſe daraus ziehen zu können. Zur Klärung dieſer widerſprechenden Anſichten hat in letzter Zeit Wenckebach beigetragen durch die Feſtſtellung, daß es objektive Merkmale gibt, um mit Sicherheit aus dem Verhalten der Pulskurven auf die Urſache des Pulſus paradoxus ſchließen zu können. Wenckebach gibt als charakteriſtiſch für den mechaniſch bedingten Pulſus paradoxus an: Die Pulswellen nehmen bei Inſpiration ab, bei Exſpiration zu und während der Atempauſen findet man die größten Pulswellen.

Nehmen wir daraufhin unſere Pulskurve zur Hand, ſo iſt unſchwer zu erkennen, daß ſie zur Gruppe des mechaniſch verurſachten Pulſus paradoxus eingeordnet werden muß. Wenn es auch denkbar wäre, daß es noch andere mechaniſche Verhältniſſe gäbe, unter denen der Pulſus paradoxus auftritt, ſo werden wir doch in dieſem Fall, wo die große Reihe der anderen Symptome auf daſſelbe Leiden hinweiſen, in ſeinem Vorhandenſein eine weſentliche Stütze der Diagnoſe erblicken.

Intereſſant iſt der Befund, welchen ich nirgends in der einſchlägigen Literatur erwähnt fand, daß zur Zeit, wo wie oben angenommen, wegen Nachlaſſens der Herzkraft die ſyſtoliſchen Einziehungen fehlten, auch der Pulſus paradoxus nicht nachzuweiſen war.

4. Stauungserſcheinungen.

Da die Adhäſionen den muskelſchwachen rechten Ventrikel ſehr viel mehr ſowohl in ſeiner Syſtole als Diaſtole beeinträchtigen, ſo finden wir auch gerade in Geſtalt von Zirkulationsſtörungen im venöſen Kreislauf Symptome, die für eine ſolche vorwiegende Beteiligung des rechten Herzens ſprechen. Die Zirkula-

tionsſtörungen äußerten ſich in der Peripherie als Cyanoſe, Überfüllung der ſichtbaren Venen und als Hydrops anaſarca der unteren Körperhälfte, der jedoch ſpäter vollkommen verſchwand. Die paſſive Kongeſtion der visceralen Organe nahm zuletzt eine prädominierende Stellung ein; neben zeitweiſer Stauungsbronchitis und Stauungsniere namentlich Vergrößerung und Induration der Leber mit angedeutetem Ikterus und hochgradigem Ascites, nicht allzuſtark geſchwellte Milz.

Ein ſolcher Komplex von Abdominalſymptomen, beſonders beim Fehlen des univerſellen Hydrops wird gewöhnlich als Cirrhoſe mixte bezeichnet, bei der das kliniſche Bild einer Miſchform hypertropiſcher und atropiſcher Lebercirrhoſe vorliegt. Daſſelbe Syndron, ausgehend von Pericardobliteration, hat Pick mit dem Namen der pericarditiſchen Pſeudolebercirrhoſe bezeichnet und ſieht als Urſache chroniſche Zirkulationsſtörungen in der Pfortader an. O. Heß, der die Pick'ſche Deutung der Geneſe dieſer Symptome anfocht, glaubt dies Krankheitsbild zurückführen zu müſſen auf das Zuſammenwirken chroniſch entzündliche Prozeſſe in den ſeröſen Höhlen des Körpers, in welche eine chroniſche Pericarditis allerdings meiſt mit eingeſchloſſen iſt. Es würde zu weit führen hier zu entſcheiden, inwiefern unſer Fall dieſer „Polyſeroſitis" urſächlich verwandt iſt. Wir beſchränken uns auf die von Heß ſelbſt gegebene plauſible Erklärung der unverhältnismäßigen Leberſchwellung hinzuweiſen: durch ſchrumpfendes pericardiales Gewebe nämlich werde oberhalb des Zwerchfelles eine Verengerung der Vena cava inferior verurſacht. Dieſe Verengerung hatte, wie ihm Experimente mit Kakaobutter lehrten, ein Regurgitieren von Blut

aus der Cava in die Lebervenen zur Folge. Es wäre denkbar, daß die von uns beobachtete Verziehung des Herzens nach links durch Abknickung der Vena cava inferior im selben Sinne unterstützend wirkte.

5. Abnormer Atemmechanismus.

Während dieses Symptom von den meisten Autoren bis jetzt keine Beachtung gefunden hat, konnte Wenckebach in allen ihn zu Gesicht gekommenen Fällen von adhäsiver Pericarditis eine inspiratorische Fixation bezw. Einwärtsbewegung des unteren Sternumendes sehen. Wenckebach legt die diagnostische Bedeutung dieses Symptomes in folgendem Satze fest: Bei Anwesenheit dieser Störung ist adhäsive Pericarditis höchst wahrscheinlich vorhanden, bei geräumiger inspiratorischer Vorwärtsbewegung der vorderen Brustwand ist diese Krankheit auszuschließen.

Vergegenwärtigt man sich den normalen Atemmechanismus wie ihn Östreich-de la Camp darstellen, so vollführen die Rippen bei der Einatmung eine Bewegung nach außen und oben. Art und Umfang ist für jede Rippe eine besondere. Denkt man sich durch gleichnamige Rippenpunkte horizontale Ebenen gelegt, so findet bei der ruhigen Einatmung eine nach unten (caudalwärts) zunehmende Vergrößerung der einzelnen Segmente statt, und zwar in querer wie in dorso-ventraler Richtung. Die Bewegung des Brustbeins fällt nach unten (caudalwärts) in wachsender Differenz geringer aus als die Bewegung der vorderen Rippenenden. An sich nimmt die Bewegungsgröße der einzelnen Brustbeinteile auch caudalwärts zu.

Die Störungen, welche die Atemtätigkeit durch die cardiothorakalen Synechien erfuhr, werden am besten durch die nachfolgende Tabelle erläutert:

1.	2.	3.			4.		
		a.	b.	c.	a.	b.	c.
	In Höhe d.	sterno-vertebraler Durchmesser			Brustumfang		
		Pause	Insp.	Differz.	Pause	Insp.	Differz.
1.	Manubrium sterni	17,0	$17^3/_4$	$+^3/_4$	—	—	
2.	2. Rippe	21,8	22,5	+ 0,7	94	94,5	+ 0,5
3.	Mammilla	25,2	25,0	— 0,2	97	97	0
4.	unteren Sternalrand	26,5	26,0	— 0,5	— 99	98,5	— 0,5

Dieſe Zahlen beweiſen in der Tat, daß man den Eindruck eines paradoxen Atemmechanismus haben konnte. Der inſpiratoriſche Stand ſchien der exſpiratoriſche zu ſein und umgekehrt.

Es iſt zu erwägen, ob die in der Anamneſe erwähnte geringgradige Trichterbruſt nicht vielmehr als Ergebnis häufig erfolgter derartiger Einziehungen zur Zeit wo der kindliche Bruſtkorb noch plaſtiſch war, anzuſehen iſt und ſomit einer Harriſon'ſchen Furche entſpräche.

Ob der abnorme Atemmechanismus als ein ſo allgemein verwertbares Symptom der Concretio cordis, wie Wenckebach meint und wie wir für unſeren ſpeziellen Fall beſtätigen konnten, wirklich zu beurteilen iſt, muß noch weiteren Beobachtungen vorbehalten bleiben.

Bei einem Krankheitsbild, wie es eben geſchildert wurde, werden wir die Diagnoſe Herzbeutelverwachſung mit großer Wahrſcheinlichkeit ſtellen können; ſicher aber wird aber die Diagnoſe erſt durch den lokalen Befund am Herzen. Ein wichtiges Hilfsmittel zur Erkennung deſſelben bietet neuerdings auch die „Röntt-

genphotographie. Stuertz, Lehmann und Schmoll ſind ziemlich übereinſtimmend zu folgenden Ergebniſſen gekommen, die ſie als charakteriſtiſch für Pericarditis adhæſiva anſehen:

1. Ein oder beide Herzzwerchfellwinkel ſind mit bandartigen Strängen ausgefüllt.

2. Die Herzſchattenconturen zeigen deutliche Zackenbildung.

3. Es beſteht eine gleichſam verwiſchte, undeutlich flatternde Herzpulſation, entſprechend Überdeckung der Herzwände durch breite Adhäſionen.

4. Das Zwerchfell zeigt verringerte Bewegung als Ausdruck baſaler Fixation, wenn als deren Urſache ſonſtige Erkrankungen der betreffenden Lungenſeite ausgeſchloſſen werden können.

Bei unſerem Fall konnten wir im großen und ganzen einen ähnlichen Röntgenbefund erheben: Die Herzſchattenconturen gehen beiderſeits mit einem ſtumpfen Winkel, der links beſonders flach iſt, in's Zwerchfell über; deſſen medianer Abſchnitt iſt faſt unbeweglich. Die Begrenzungslinie des Herzſchattens iſt nievelliert, die charakteriſtiſchen Bogenlinien nicht erkennbar. An der Spitze ſind pulſatoriſche Exkurſionen nicht erkennbar.

Das Fehlen von Zacken, welche dem Herzſchatten aufſitzen, ſpricht nicht gegen Pericarditis adhäſiva, da ſolche Bildungen von der Lokaliſation des Prozeſſes der Mediaſtina-pericarditis externa abhängen, der ſchließlich in mannigfaltigſter Form auftreten kann.

Therapie. Was in therapeutiſcher Hinſicht zu tun ſei, war einfach und leicht zu entſcheiden. Es wurde der Verſuch unternommen, durch Bettruhe und gleichzeitige Darreichung von Diureticis eine Kompenſation

herbeizuführen. Das gelang zunächſt auch. Die ſyſtoliſchen Einziehungen, die zeitweiſe weniger lebhaft geweſen waren, gewannen an Intenſität. Die Oedeme waren in 14 Tagen vollſtändig, der Ascites bis auf Reſte verſchwunden. Der Puls war regelmäßig mit faſt normaler Frequenz und gut gefüllt und geſpannt. Vergrößerung der Leber und Milz beſtand noch.

Sobald der Patient indeſſen das Bett verließ und umherging, oder nachdem die Medikation ausgeſetzt wurde, ſtellte ſich allemal mit auffallender Schnelligkeit die Decompenſation wieder her.

Hieraus konnte der Schluß gezogen werden, daß die üblichen internen Heilmethoden nicht imſtande waren, den Kranken wieder dauernd leiſtungsfähig zu machen.

Es iſt ja ohne weiteres klar, daß es ein Herz auf's äußerſte anſtrengen muß, wenn es gezwungen iſt, bei jeder Syſtole die Bruſtwand mitzunehmen, um ſie in der Diaſtole wieder vorfedern zu laſſen. Die ſtete Mitbewegung der knöchernen elaſtiſchen Thoraxwand muß auf die Dauer das Herz zum Erlahmen bringen.

Dieſe Erkenntniß drängt von ſelbſt zur Frage, ob nicht durch andere Maßnahmen das über ſeine Leiſtungsfähigkeit in Anſpruch genommene Herz entlaſtet werden kann. Dieſe können nur darin beſtehen, daß die Mehrarbeit, die das Herz durch die Verwachſungen mit der Bruſtwand leiſten muß, ausgeſchaltet wird.

Dieſe Erwägung hat Brauer dazu veranlaßt, bei Fällen von Pericarditis, wo Verwachſungen zwiſchen der vorderen Herzwand und Bruſtwand beſtanden, den Vorſchlag zu machen, durch Entfernung der knöchernen Partien, ſpeziell der Rippen, aus der Herzdecke das Herz funktionell zu entlaſten.

Nach Umber ist der chirurgische Eingriff nur dann auszuführen, wenn man die Gewißheit hat, daß ein einigermaßen leistungsfähiger Herzmuskel da ist. Für die Arbeitsfähigkeit des Herzens erblickte Brauer einen Indikator in der Stärke und Breite der systolischen Thoraxeinziehung. Umber empfiehlt, durch möglichste Ausschaltung aller Herzarbeit, in absoluter Ruhelage, eventuell auch unter cardiotonischer und diuretischer Nachhilfe klarzustellen, wie weit die Herzleistung zu steigern ist. Wird auch damit nichts gewonnen, so darf man annehmen, daß auch die Cardiolyse zu spät kommt. Dieselbe ist natürlich gegenüber einer bereits ausgesprochenen Pseudocirrhosis hepatis machtlos, ohne daß die letztere eine Contraindikation gegen den Eingriff darstelle.

Es war also durch die Beobachtung unseres Patienten der Beweis erbracht, daß die Bedingungen erfüllt waren, von denen die Autoren die Ausführung der Cardiolyse abhängig machen.

Operation am 15. XII. 10. (Geh. Hofrat Prof. Dr. Kraske). Beginn mit Chloroformnarkose. Da wiederholt asphyktische Zustände eintraten, Übergang zu Äthersauerstoffnarkose mit Sauerbruch'schem Überdruckapparat.

Es wird ein aus Haut und Muskeln bestehender hufeisenförmiger Lappen gebildet, dessen Basis in der linken vorderen Axillarlinie von der 2.-5. Rippe liegt und dessen Spitze bis an den linken Sternalrand reicht. Subperiostale Resektion der linken 2.-4. Rippe samt Knorpelansatz in Stücken bis 6 cm Länge. Sorgfältige Entfernung des Periosts. Blutstillung und Naht.

Kurz nach der Operation als Patient bereits im Bett lag, trat wieder ein schwerer Kollaps mit Puls-

losigkeit ein. Erst durch 1 mg Strophantin, intravenös gegeben, wurde eine anhaltende Hebung der Herzkraft erzielt, worauf mit 4 Ampullen Digipurat subkutan fortgefahren wurde.

Abends starke Nachblutung, so daß der Hautmuskellappen wieder aufgeklappt und Tamponade gemacht werden mußte.

Auf die technische Seite der Operation muß kurz eingegangen werden, da über ganz ähnliche Schwierigkeiten bei der Operation auch andere Autoren berichteten. Man muß sich vergegenwärtigen, daß bei dem sehr heruntergekommenen Patienten die an sich so gefahrlose Cardiolyse einen schweren Eingriff bedeutete. Das äußerst labile Herz, das fortwährend bedrohliche Narkosezufälle hervorrief, zwang dazu, die Operation so rasch als möglich zu vollenden. Trotz der erheblichen Schwierigkeiten, die mit der Ablösung der Periosts verbunden waren, war man bemüht, so sorgfältig als möglich dasselbe zu entfernen, da nach den Erfahrungen Umber's, Danielsen's u. a. schon ganz geringe Periostreste zur Neubildung von Knochenspangen führen können und so das Resultat der Operation in Frage stellen. Aus Sorge, daß man an einer Stelle dünnerer Auflagerungen einmal in die Pleura geraten könnte, und wegen der großen Gefahr, welche von Seiten eines dadurch gesetzten Pneumothorax für die Zirkulation des schon vorher geschwächten Organismus erwächst, verzichtete man auf die meist ausgeführte Resektion bis in die vordere Axillarlinie und beschränkte sich darauf, die Rippen nur insoweit als sie das Herz deckten, wegzunehmen.

Nach Freilegung des Herzbeutels kamen mächtige Schwarten zu Tage von mindestens $^3/_4$ bis 1 cm Dicke,

welche die Ventrikel an die Bruſtwand hefteten. Dieſelben ſetzten ſich auf die benachbarte linke Pleura coſtalis und diaphragmatica fort. Soweit die Baſis cordis überblickt werden konnte, beſtand hier ſchwartige Obliteration der Pericardhöhle ohne Adhäſion der großen Gefäße an das Sternum. Im Gebiet des freigelegten Fenſters entſprach dem Puls eine ſyſtoliſche Einziehung, in der Diaſtole wurde das Herz durch die Lücke vorgewölbt. Eine typiſche Aktion der Herzſpitze wurde nicht beobachtet, ſodaß dieſelbe wahrſcheinlich vom rechten Ventrikel gebildet wurde.

Die autoptiſche Beſichtigung während der Operation beſtätigte ſomit die in der Diagnoſe ſupponierten Veränderungen am Herzbeutel.

18. II. 11. Patient, der ſich von der Operation gut erholt hat, wird auf Wunſch in ſeine Heimat entlaſſen. Die Wunde iſt faſt vollkommen zugeheilt. Ascites gerade noch nachweisbar. Beſonders auffällig war das Freiwerden der Reſpiration. Keine Atemnot beim Gehen. Keine Oedeme, keine Cyanoſe. Herztätigkeit regelmäßig. Puls nicht weſentlich beſchleunigt, gut gefüllt.

7. III. 11. Patient ſtellt ſich zur Nachunterſuchung vor (in der med. Klinik). In der Zwiſchenzeit hat ſich das Befinden dauernd gebeſſert. Patient fühlt ſich bedeutend wohler, als vor der Operation. Der Ernährungszuſtand hat ſich gehoben. Herzklopfen und Oedeme fehlten. Patient war tagsüber außer Bett und konnte leichtere Arbeit verrichten. Stärkere körperliche Tätigkeit verurſachen ihm Atembeſchwerden. Die Schwellung des Leibes habe freilich langſam wieder zugenommen.

Status (wird erhoben, nachdem der Patient die

Anſtrengung einer mehrſtündigen Reiſe, zum Teil über Land, hinter ſich hatte). Leichte Cyanoſe im Geſicht, Hautfarbe ſubikteriſch. Keine Oedeme. Halsvenen ſchwach gefüllt, Pulſation kaum ſichtbar. Keinen Kollateralkreislauf andeutenden Venen ſichtbar.

Thorax ausgeſprochen faßförmig, maximal inſpiratoriſch erweitert, ſehr großer Sternalwinkel. Hals kurz, Hochſtand der rechten Schulter. Rechts Skolioſe der Bruſtwirbelſäule ſtärker als vor der Mobiliſation der Rippen. Links vorn ſind die Zwiſchenrippenräume kaum fühlbar. Bruſtumfang in Höhe der Mammillen rechts 53,5, links 46,5.

Inſpiratoriſch hebt ſich der Bruſtkorb als Ganzes, das Abdomen wird abgeflacht. Inſpiratoriſche Einwärtsbewegung des unteren Bruſtbeinteiles. Inſpiratoriſche Verkleinerung des Bruſtumfanges in Anſatzhöhe des Proc. xiphoideus.

Reſpirationen ſehr frequent und angeſtrengt mit Anſpannung der auxiliären Atemmuskeln. Orthopnoe.

Lungengrenzen: Rechts vorn oberer Rand der 5. Rippe, rechts hinten unten 9. Dornfortſatz, links hinten unten 10. Dornfortſatz, links vorn 4. Rippe, rechts ſeitlich 3 Querfinger unterhalb der Axilla, links ſeitlich 5. Rippe; nirgends reſpiratoriſche Verſchieblichkeit.

Rechts und links lauter Lungenſchall mit tympaniſchem Beiklang, geht nach abwärts in Dämpfung über; rechts vorn im 4. Intercoſtalraum, links vorn von der 3. Rippe ab. Rechts hinten unten vom unteren Rand der Scapula an, links hinten unten 2 Querfinger oberhalb der abſoluten Dämpfung.

Das Atemgeräuſch iſt bds. nach hinten abwärts abgeſchwächt; Kompreſſionsatmen, rechts höher be-

ginnend als links. Rechts mit feinem Krepitieren und und vereinzelten Rhonchi.

Herz: In der Regio cordis hufeiſenförmige Narbe, neben dem Sternum noch friſche Granulationen. Links paraſternal ausgedehnte Pulſationen, vom 1. Intercoſtalraum beginnend bis zum 5. Intercoſtalraum, der 2-3-4 Intercoſtalraum zu einem handtellergroßen pulſierenden Weichteilfenſter umgewandelt, an deſſen lateralem Rand die Rippenſtümpfe zu taſten ſind.

Durch den knochenfreien Lappen hindurch, der auf Druck ſamt ſeinem Rand ſtark ſchmerzempfindlich iſt, leiſtet das Herz dem palpierenden Finger kräftigen Widerſtand. Syſtoliſch wölbt ſich die Herzdecke ein und liegt dann unter dem Niveau der Umgebung, gleichzeitig verſpürt man einen leichten Schlag durch die Verhärtung des Organs. Diaſtoliſch wird das Herz aus dem Fenſter herausgebuckelt und fühlt ſich weich an.

Nicht alle Partieen arbeiten ſynchron. Die Herzaktion machte den Eindruck des Schaukelns, indem ein kleiner Bezirk direkt neben dem Sternum ſtets im Zeitmaß vorausging, oder ſich in entgegeſetzter Phaſe befand. In der linken Hälfte des Fenſters nahm die Bewegung am lateralen Rand ihren Ausgang.

Die reſtierende knöcherne Bruſtwand hatte an der Bewegung keinen Anteil. Außerhalb der knochenfreien Partie wurde im linken 5. Intercoſtalraum etwas außerhalb der Mammillarlinie eine Aktion des Herzens wahrgenommen, die als Spitzenſtoß angeſprochen wurde. Beſonders deutlich, während des Inſpiriums, fühlte man hier ein ſyſtoliſches mit dem Karotispuls koinzidierendes Anſchlagen.

Herzgrenzen: Das Gefäßband iſt nach links ge-

rückt; im 2. Intercoſtalraum 4 cm ſeitlich vom Sternalrand. Die abſolute Dämpfung verläuft oben vom 3. Intercoſtalraum an flach nach außen und läßt ſich ſeitlich von der Lungendämpfung nicht trennen. Rechts entſpricht die Grenze dem rechten Sternalrand. Der Spitzenſtoß liegt 15 cm ſeitlich von der Mittellinie. Keine reſpiratoriſche oder lokomotoriſche Verſchiebung der Herzgrenzen.

Auskultation: An der Spitze leiſe klappende Töne. An der Baſis paukend, zweiter Ton über der Pulmonalis betont. Nirgends Geräuſche. Kein Extraton. Pulsfrequenz 84, regelmäßig, äqualis. Kein Pulſus paradoxus. Blutdruck. (v. Recklinghauſen) R=L: 150/110. Hämoglobingehalt nach Sahli 90-95%.

Abdomen: ſtark aufgetrieben, ſeitlich überhängend. Nabel verſtrichen. Bauchdecken ſtark geſpannt. Fluktuation. Flüſſigkeitsſpiegel 3 Querfinger oberhalb des Nabels. Umfang 95 cm. Leberdämpfung geht ſeitlich in ascitiſche über, vorn über dem rechten Rippenbogen Tympanie, wahrſcheinlich Kantenſtellung. Milz perkuſſoriſch nicht abgrenzbar, ſpäter vor dem Rippenbogen palpabel. Kein Oedem der unteren Extremitäten. Der Urin iſt dunkel, getrübt, von geringer Menge.

Eine Röntgenaufnahme der Bruſtorgane zeigt folgende Verhältniſſe: Das Zwerchfell ſteht rechts hoch und iſt wenig beweglich. Die Thoraxbegrenzung iſt auf beiden Seiten in den unteren Partien ſtark ausladend. Vom Herzſchatten iſt rechts nur ſehr wenig zu ſehen; ein kleiner Schatten unmittelbar über dem Zwerchfell, der mit dieſem etwa einen rechten Winkel bildet. Das Herz erſcheint im ganzen nach links verlagert. Der Herzſchatten iſt nach links unten verbrei-

tert und ausgezogen, aber nicht mehr ſo ausgeſprochen wie früher. Es ſind die den einzelnen Herzteilen entſprechenden Bogenlinien eben erkennbar, während die Begrenzung früher von Aortenbogen in faſt gerader Linie bis zur Spitze hin verlief. Bei der Durchleuchtung zeigt die Herzſpitze eine deutlichere Pulſation gegenüber dem erſten Befund.

Neuaufnahme. Der Verlauf geſtaltete ſich folgendermaßen:

Der Patient erhält 2 Mal täglich 0,25 Theocin. Die Diureſe wurde darauf außerordentlich reichlich, 3500 ccm, dann dauernd 2000 ccm. Der Urin war klar, hellgelb, ſauer, ſpezifiſches Gewicht 1026, Eiweiß 0,2% Eßbach, Urobilin vorhanden. Im Sediment ſpärliche Mengen von Leucocyten, Erythrocyten und Epithelien, Cylinder nicht mit Sicherheit nachweisbar.

Tuberculinreaktion nach Pirquet negativ. Die Dyſpnoe iſt andertags nicht mehr vorhanden. Die Atmung iſt frequent, aber ohne erſichtliche Anſtrengung. Die Cyanoſe verſchwand ebenfalls. Der Ascites verkleinerte ſich während der 8tägigen Beobachtung auf 88 cm, die Grenze ſtand 2 Querfinger unter dem Nabel. Probepunktion der Ascites wird abgelehnt. Die Leber gab vom 5. Intercoſtalraum an abwärts einen ſchmalen 2 cm breiten Dämpfungsſtreifen; in der mittleren Axillarlinie ſtand die obere Grenze an der 6. Rippe, die untere überragte gerade den Rippenbogen.

Auch bei Aufſein tagsüber und Herumgehen verſpürte der Patient keine Beeinträchtigung ſeines Wohlbefindens.

15. III. 11. Patient wird mit entſprechenden Verhaltungsmaßregeln nach Hauſe entlaſſen.

Wenn wir den Zuſtand nach der Kardiolyſe würdigen wollen, ſo iſt zunächſt abzuſehen vom Befund der Cyanoſe und Dyspnoe bei der Nachunterſuchung als accidentell durch die Anſtrengungen der Reiſe bedingt, wie ſie ja auch bei geeignetem Verhalten alsbald verſchwanden. Ferner iſt auf das unzweckmäßige Verhalten des Patienten Rückſicht zu nehmen, der 2 Monate nach dem von ihm kaum überwundenen Eingriff ſich keine genügende Schonung gönnte, ſondern wieder zu arbeiten verſuchte. Trotzdem iſt im Vergleich mit dem deſolaten Zuſtand vor der Operation eine weſentliche Beſſerung unverkennbar:

1. Im ſubjektiven Befinden, denn der Patient fühlt ſich wohl, iſt nicht mehr der Spitalpflege bedürftig und kann wieder leichtere Arbeit verrichten.

2. In der Herztätigkeit, es beſteht wieder ein poſitiver Spitzenſtoß; der Puls iſt voll und gut geſpannt, durchaus regelmäßig und gleichmäßig.

3. Die Stauungserſcheinungen ſind in der Peripherie vollſtändig geſchwunden. Keine Stauungsbronchitis mehr. Die Stauung vom rechten Herzen iſt gebeſſert.

4. Die Atmung an ſich iſt erleichtert. Allerdings Frequenzſteigerung durch enormen Zwerchfellhochſtand und Lungenkompreſſion. Entſprechend der Natur des Leidens konnte natürlich die Cardiolyſe keine Heilung im ſtrengſten Sinne des Wortes zur Folge haben. Sicherlich beſteht noch ein Teil der Symptome vor der Operation. Dieſelben ſind aber mehr lokaler Natur und konzentrieren ſich um die Zirkulationsſtörung in der Leber. Es kann keinem Zweifel unterliegen, daß hier ſtationäre anatomiſche Veränderungen vorliegen, die

kaum einer Rückbildung fähig ſind. - Perikarditiſche Pſeudo- (Stauungs-) Lebercirrhoſe. -

Das Krankheitsbild wird kompliziert durch die Folgeerſcheinungen der Leberſchwellung mit mächtigen Ascites. Das Zwerchfell iſt ſtark in die Höhe getrieben und komprimiert große Bezirke der Lunge. Außerdem iſt auch die Stauungsniere durch den Druck des Ascites zwangslos zu erklären.

Jedenfalls aber iſt eine, wenn auch geringe Entlaſtung des venöſen Syſtems eingetreten. Daraus läßt ſchließen die ſicher ſpärlichere Füllung der Halsvenen, die bei graphiſcher Regiſtrierung nunmehr einen ſchwachen diaſtoliſchen und mäßigen inſpiratoriſchen Kollaps ergeben, ſowie das Fehlen von anderen als lokalen Stauungen im Bereich der Vena cava inf. Zudem ſcheint Leber- und Milzſchwellung ein wenig nachgelaſſen zu haben.

Als Urſache dieſer Zirkulationsförderung iſt unbedingt die von Brauer poſtulierte Erlöſung des Herzens von der unnützen Mehrarbeit auszuſprechen. Der weiche Lappen iſt leicht zu bewegen. Es iſt klar, daß er allen Geſtaltsveränderungen des Herzens folgt und nach wie vor mit jeder Syſtole eingezogen wird, da ja keine Löſung der Verwachſungen vorgenommen wurde.

Es iſt anzunehmen, daß der Fortfall der permanenten Behinderung der Herzarbeit ſich vorwiegend im rechten Herzen, das ja direkt der ſtarren Bruſtwand adhaerent war, geltend macht. Vielleicht wäre mit der beſſeren Entleerungsmöglichkeit des rechten Ventrikels auch die Dilatation einer Rückbildung fähig und unſere iſoliert ſtehende Beobachtung eines wieder poſitiv gewordenen Spitzenſtoßes, für die noch keine Er-

klärung gegeben iſt, wäre der Ausdruck dafür, daß der rechte Ventrikel ſich von der Spitze des Herzens zurückgezogen hat und der Spitze des linken Ventrikels wieder Raum gibt, ihren typiſchen ſyſtoliſchen Anſchlag an die Bruſtwand zu vollführen.

Der poſitive Spitzenſtoß konnte vom taſtenden Finger nur ungenügend fixirt werden. Mittels der graphiſchen Methode gelang es jedoch einwandfrei, die zeitlichen Beziehungen dieſes poſitiven Phänomens feſtzulegen. Ein großer Trichter wurde in der Gegend des 4. Intercoſtalraum paraſternal aufgeſetzt, ein kleiner Trichter auf den engen 5. Zwiſchenrippenraum außerhalb der Mammillarlinie.



(Fig. 4). Zeitſchreibung: $^1/_5$ Sek.
oben: Herz im 4. Intercoſtalraum paraſternal.
mitte: Iktus im 5.-6. Intercoſtalraum außerhalb der Mammillarlinie.
unten: Radialis.

(8. III. 11)

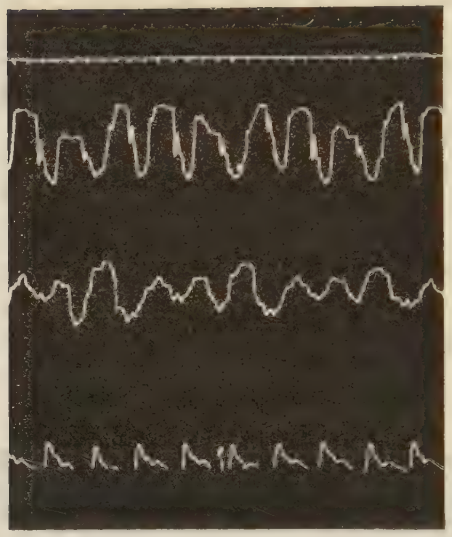

(Fig. 5). Zeitſchreibung: $^1/_5$ Sek.

oben: Kardiogramm im 4. Intercoſtalraum paraſternal.

mitte: Kardiogramm im 5. Intercoſtalraum außerhalb der Mamillarlinie.

unten: Radialis.

(9. III. 11).

Die mit dem Jacquet'ſchen Sphygmographen geſchriebenen Kurven lehren folgendes:

Der Weichteillappen führt im weſentlichen dieſelben Bewegungen aus, wie vor der Cardiolyſe die ganze Herzdecke. Wenn wir die kleine Zacke, welche den ſyſtoliſchen Abfall einleitet, mit Mackenzie für den Herzſtoß, d. h. die Erſchütterung durch Übergang der Ventrikel in Kontraktion halten, ſo zeigt ſich deutlich, daß mit der Wiedererreichung dieſer Höhe die

Vorwärtsbewegung des Herzens noch nicht beendet iſt, ſondern in der Diaſtole noch weiter vorgebuckelt wird.

Die Kurve des Iktus cordis zeigt in allen Phaſen ein dazu gegenſätzliches Verhalten, der Einſenkung oben entſpricht ein mehr oder weniger ſteiler Anſtieg, deſſen Fußpunkt der Pulswelle in der Radialis um $^{10}/_{20}$ Sek. vorausgeht und ſomit ſyſtoliſch ſein muß. Die Vorſchleuderung der paſternalen Gegend entſpricht ein Zurückſinken der Herzſpitze.

Da wir mit unſerer Beobachtung ganz iſolirt ſtehen und in der Cardiolyſenliteratur keine ähnliche Erſcheinung mitgeteilt iſt, möchte ich nicht zu entſcheiden wagen, ob wir wirklich hier einen typiſchen Spitzenſtoß vor uns haben. Es wäre denkbar, daß Schwarten, welche dieſe betreffende Stelle an der Unterfläche der Bruſtwand mit der Vorderfläche des Herzens verbinden, als Überträger von Kräften wirkten, ſo daß beim Vorſchleudern des Herzens durch das Fenſter die Schwarten angeſpannt würden und ihrerſeits den 5. Intercoſtalraum nach einwärts zerrten. Außerdem könnte man ja auch bei der lokalen Ausſchaltung der Lungenelaſtität eine Wirkung des atmosphäriſchen Außendruckes annehmen.

Es unterliegt keinem Zweifel, daß der Erfolg größer hätte ſein können, wenn ſich der Patient nicht 2 Jahre der kliniſchen Beobachtung entzogen hätte und erſt mit irreparablen Veränderungen wieder kam. Es ergibt ſich die Forderung, ſo früh als möglich zu operieren. Für den Patienten wird es jetzt notwendig ſein, ein beſcheidenes Maß von körperlicher Tätigkeit zu finden, wodurch das Herz keine allzu große Belaſtung erfährt.

Fall II.

Concretio cordis, nicht operirt.

Auguſt N., 36 Jahre alter Fuhrmann aus Haslach i. K.

Aufnahme in der Freiburger mediziniſchen Klinik am 18. VI. 10.

Anamneſe: Patient ſtammt aus geſunder Familie, Eltern leben noch und ſind geſund, ebenſo alle Geſchwiſter. Derſelbe will nie krank geweſen ſein. Vor drei Wochen ſtellten ſich bei ihm die erſten Vorboten ſeines jetzigen Leidens ein und zwar verſpürte er damals, als er eine Strecke ſeinem Wagen nachlaufen mußte, Herzklopfen und Engigkeit auf der Bruſt. Zur ſelben Zeit litt Patient an Verſtopfung. Die Beſchwerden ſteigerten derart, daß ihn der Arzt in die Klinik verwieß.

Die ſubjektiven Beſchwerden des Patienten beſtehen jetzt in Engigkeitsgefühl auf der Bruſt und Atemnot, zu denen ſich noch, ſobald der Patient ſich ein wenig anſtrengt, Herzklopfen zugeſellt.

Befund: Kräftig gebauter, gut ernährter Mann mit wohl entwickelter Muskulatur und mäßigem Fettpolſter. Hals- und Rachenorgane ohne Beſonderheiten.

Thorax breit, gut gewölbt. Bruſtumfang bei mittlerer Atmung rechts 53,5 cm, links 55 cm.

Lungengrenzen: Rechts vorn am unteren Rand der 6. Rippe, rechts hinten unten in der Höhe des 11. Bruſtwirbels, beide reſpiratoriſch gut verſchieblich. Linke hintere Lungengrenze 2 Finger breit höher, reſpiratoriſch nicht verſchieblich.

In der linken Infraclaviculargrube bis zum oberen Rand der 2. Rippe Schall etwas verkürzt; Exſpirium verſchärft; über der linken Spitze feines Kniſtern.

Atemgeräuſch von der 2. Rippe an abwärts nicht mehr hörbar, ebenſo in der linken Axillargegend bis zur hinteren Axillarlinie. Über der rechten Lunge überall veſiculäres Atem.

Herz: Abſolute Dämpfung oben am oberen Rand der 3. Rippe, rechts Mitte des Sternums; linke Grenze 1 Finger breit außerhalb der Mammillarlinie.

Relative Dämpfung: obere horizontale Grenze an der 2. Rippe, rechte Grenze: rechter Sternalrand; die linke Grenze geht in die abſolute über. Spitzenſtoß im 5. Intercoſtalraum 1 cm außerhalb der Mammillarlinie, ſchwach fühlbar.

An der Spitze iſt nur ein erſter Ton dumpf und leiſe zu hören. Ebenſo über Pulmonalis und Aorta nur der zweite Ton zu hören. Am Anſatz der 5. Rippe am Sternum links extrapericardiales Reiben.

Abdominalorgane ohne Beſonderheiten. Reflexe normal.

Urin: ſehr viel Ziegelmehlſediment, ſpezifiſches Gewicht 1018. Eiweiß und Zucker fehlen. Menge 500 ccm. Puls frequent, celer, inæqual, leicht unterdrückbar. Temperatur erreicht dauernd abends 38° C.

Röntgenbefund vom 20. VI. 10.:

Der Herzſchatten iſt ganz enorm vergrößert, beſonders nach links, wo er ganz nahe bis an die Thoraxbegrenzung hinreicht. Er zeigt beiderſeits von der Herzbaſis zwerchfellwärts ſtark bogenförmig verlaufende Begrenzungslinien. Von den normaliter vorhandenen Einkerbungen iſt nichts mehr ſichtbar. Zwiſchen der linken Begrenzung des Herzſchattens und der Thoraxwand iſt nur mehr ein ganz ſchmales Lungenfeld ſichtbar, das intenſiv getrübt erſcheint. Auch die Teile der Lungenfelder, die dem Herzſchatten links aufſitzen,

zeigen ſtarke Trübung. Das Zwerchfell iſt nicht erkennbar. Der Herzſchatten zeigt nur in den baſalen Partien pulſatoriſche Bewegung, während die dem Zwerchfell benachbarten Teile ſtill zu ſtehen ſcheinen.

Diagnoſe: Pericarditis exſudativa.

Therapie: Eisblaſe, Digalen und Morphium. Bettruhe.

20. VI. 10. Morgens um 10h wird eine Probepunktion gemacht, bei der ſich ein ſehr ſtark ſanguinolentes, faſt nur aus Blutkörperchen beſtehendes Exſudat zeigt. Eine zweite 6h p. m. vorgenommene Probepunktion ergibt daſſelbe Reſultat. Der Nachweis von Tuberkelbazillen gelingt in 5 Präparaten.

22. VI. 10. Punktion des Herzbeutels, bei der ſich 350 ccm Flüſſigkeit von der obengenannten Beſchaffenheit entleeren. Harnmenge ſteigt auf 2200 ccm p. d.

26. V. Während die obere Grenze des Pericardialexſudats gefallen iſt, manifeſtiert ſich links ein Pleuraexſudat. Links hinten bis zur Höhe des 4. Bruſtwirbels abſolute Dämpfung, die ſich nach abwärts erſtreckt und ſeitlich in die abſolute Herzdämpfung übergeht. Atemgeräuſch und Pektoralfremitus hier abgeſchwächt.

Vom 16. VII. an Ordination von Inf. Digitalis und Diuretin, worauf die Diureſe zeitweiſe auf 3000 ſteigt.

20. VII. Das Pleuraexſudat iſt um 3 Querfinger geſunken. Ordinatio nihil, kann aufſtehen.

3. VIII. Auf Wunſch gebeſſert entlaſſen.

Patient ſtellt ſich zur Nachunterſuchung wieder vor am 29. 11. 10. Derſelbe iſt ſtark kurzatmig, geht aber zu Fuß ganz gut. Lungen: nirgends Dämpfung, über

dem linken Unterlappen kleinblaſiges Raſſeln, über dem rechten Unterlappen feines Kniſtern.

Herz: Keine weſentliche Hypertrophie. Leichtes ſyſtoliſches Geräuſch an der Spitze. Zweiter Pulmonalton accentuiert.

Abdomen: Leber iſt ſtark vergrößert und derb. Sie reicht mit ihrem unteren Rande bis an den Nabel herab.

Im Urin befinden ſich Spuren Albumen, keine Cylinder.

Diagnoſe: Inſufficientia cordis, bedingt durch Pericardobliteration.

Bericht an den Hausarzt: chroniſche Digipuratbehandlung.

10. III. 11. Auf briefliche Anfrage antwortete Patient, daß es ihm ſehr ſchlecht gehe, er ſei bettlägerig und leide unter heftigen Atembeſchwerden und ſtarker Schwellung der Beine.

11. IV. 11. Nachunterſuchung in H. Ich erfahre vom behandelnden Arzt, daß die vorher beſtandenen Beſchwerden nach Digipurat-Ordination nachgelaſſen haben, ebenſo wurde die Urinmenge reichlicher. Fieber war nicht vorhanden. Zeitweiſe war extrapericardiales Reiben zu hören.

Patient ſteht jetzt untertags auf und kann leichtere Hausarbeit verrichten. Er klagt über Kurzatmigkeit, die bei körperlicher Bewegung unerträglich zunimmt. Appetit zufriedenſtellend. Zeitweiſe Huſten und Auswurf dünnen weißlichen Sputum.

Befund: Sehr guter Ernährungszuſtand, reichlicher Panniculus adipoſus. Geſicht gedunſen und cyanotiſch, Cyanoſe der Lippen und Schleimhäute, Extremitäten kühl und cyanotiſch. Starkes Oedem der Unter- und

Oberſchenkel, geringes Sakraloedem. Die Venen des Halſes ſind mäßig prominent, zeigen keine deutliche Pulſation. Die mit dem Jacquet'ſchen Sphygmographen geſchriebenen Venenkurven ergeben geringen diaſtoliſchen und mäſſigen inſpiratoriſchen Kollaps.

Puls 80, klein, ſchlecht gefüllt, regelmäßig; in den Kurven Pulſus paradoxus geringen Grades, vereinzelte Extraſyſtolen. Die größte Pulswelle iſt die erſte im Exſpirium.

Lungengrenzen: Rechts vorn 5. Intercoſtalraum rechts hinten unten 10 Dornfortſatz gut verſchieblich. Links hinten unten 11 Dornfortſatz unverſchieblich. Über der linken Spitze ſteht die obere Grenze am vorderen Rande des Trapezius 2 Finger breit tiefer als rechts. Lungenſchall hinten beiderſeits nach abwärts tympanitiſch. Hinten unten beiderſeits rechts höher als links Dämpfung, rechts vorn ſchmaler Dämpfungsſtreifen. In der rechten Axilla abſolute Dämpfung, in der linken ſtarke Tympanie. Über der linken Spitze Schallverkürzung. Atemgeräuſch beiderſeits hinten unten abgeſchwächt mit vereinzelten Raſſelgeräuſchen, rechts mehr als links. Über der linken Spitze Exſpirium verlängert und verſchärft. Diffuſe Rhonchi.

Bruſtumfang: rechts 50 cm, links 52 cm bei mittlerer Atmung. Keine inſpiratoriſche Einziehung des Sternum. Atmung coſto-abdominal ohne erſichtliche Anſtrengung. Rippenbogen wird gut gehoben. Epigaſtrium inſpiratoriſch vorgewölbt.

Herz: In der Regio cordis keine ſichtbare Herzaktion oder Pulſation. Spitzenſtoß weder ſichtbar noch fühlbar. Relative Herzdämpfung oben 3. Rippe, rechts 1 cm rechts vom rechten Sternalrand, links

außerhalb der Mammilla = 12,5 cm. Die abſolute Dämpfung markſtückgroß am linken Sternalrand. Die Spitze nach links ausgezogen, geht in Lungendämpfung über.

An der Spitze beide Töne leiſe, kaum hörbar, an der Baſis nur ein zweiter Ton zu hören, über der Pulmonalis klappend. Mitten über dem Herzen und nach der Spitze zu präſyſtoliſch-diaſtoliſches „Lederknarren", das im Exſpirium erheblich ſtärker wird.

Abdomen: In den abhängigen Partien keine Dämpfung. Leber: obere Grenze der relativen Leberdämpfung an der 4. Rippe, abſolute im 5. Intercoſtalraum, reicht nach unten bis 2 Querfinger unterhalb Nabelhöhe; ſchneidet den linken Rippenbogen in Mammillarlinie. Konſiſtenz derb grobhöckerig, nicht ſchmerzhaft. Die Pulſation iſt andeutungsweiſe zu fühlen. Die Kurven des Leberpulſes zeigen denſelben Charakter als wie die Ingularvenen. Milz handbreit vor dem Rippenbogen inſpiratoriſch zu palpieren. Sonſt keine abnormen Reſiſtenzen. Urin braunrot, trübe durch reichliches Sedimentum lateritium, reagiert ſtark ſauer, Eiweiß 0,5 $^0/_{00}$ Eßbach, Urobilin vorhanden.

Im Zentrifugat maſſenhaft Koncremente von harnſaurem Natron, zellige Elemente: ſpärliche Leukocyten. Cylinder mit Sicherheit nicht nachweisbar.

Wir haben es ſomit mit einem bis dahin geſunden 35jährigen Mann zu tun, der plötzlich anſcheinend im Anſchluß an eine Körperanſtrengung unter dem Bild einer akuten exſudativen Pericarditis erkrankt. Nach Ablaſſung des Exſudats geſellt ſich eine linksſeitige Pleuritis hinzu. Beide Ergüſſe bilden ſich innerhalb 6 Wochen im weſentlichen zurück, ſo daß der Patient

gebeſſert aus der kliniſchen Behandlung entlaſſen werden konnte.

Während der Patient zunächſt wieder arbeitsfähig war, traten nach einem Vierteljahr Inſufficienzerſcheinungen auf, Stauungsniere, ſowie ſtarke Vergrößerung und Induration der Leber. Nach kurzen durch cardiotoniſche Nachhilfe erreichten Beſſerungen verſchlimmert ſich das Leiden zuſehends, ſo daß ſchließlich infolge zunehmender Dekompenſation und ſich ſtets wiedereinſtellender Oedemen der Patient dauernd der Bettruhe bedürftig iſt.

Im April 1911 findet man 1. am Herzen breite pyramidenförmige Dämpfungsfigur, von kompenſatoriſch dilatierte Lunge zum größten Teil überdeckt. Deshalb keine ſichtbare Aktion, ſehr leiſe Töne. Von der Atmung abhängiges Reiben. Halsvenen leicht geſtaut ohne deutliche Pulſation. Pulſus paradoxus vom dynamiſchen Typus.

2. Im linken Bruſtraum pleuritiſche Exſudatreſte, welche Herz mit Lunge verbinden. Stauungsbronchitis.

3. Im Bauchraum ſtark vergrößerte Stauungsleber mit geringer Pulſation, Stauungsmilz, kein Ascites. Stauungsniere. Hydrops anaſarca der unteren Körperhälfte.

Aetiologie. Wenngleich ſchon durch eine manifeſte Affectio apicis pulmonis ſiniſtri der ætiologiſchen Ergründung des Falles Anhaltspunkte in beſtimmter Richtung gegeben wurden, ſo war doch ausſchlaggebend der bakterielle Befund bei der Probepunktion. Es iſt bemerkenswert, daß es ohne Zentrifugieren gelang, in mehreren Ausſtrichpräparaten Tuberkelbazillen zu finden. Charakteriſtiſch war ferner das zu Tage geförderte Punktat, in dem maſſenhaft Erythrocyten vor-

handen waren mit nur geringer Beimengung von Fibrinflocken. Die ſanguinolente Beſchaffenheit war ſo vorherrſchend, daß man im erſten Augenblick während der Punktion die Befürchtung hegte, ein Blutgefäß oder gar den Ventrikel mit der Punktionsnadel getroffen zu haben.

Bei der Frage der Pathogeneſe können wir unter Zuhilfenahme der Erfahrungen, über welche Sinnhuber berichtet, kaum an ein direktes Verſchleppen der Bazillen von der Spitzentuberkuloſe aus denken. Sinnhuber gibt als den weitaus häufigſten Ausgangspunkt der tuberkulöſen Pericarditiden verkäſte Drüſen an der Herzbaſis an. Die Annahme eines Durchbruchs ſolcher verkäſten Drüſen wäre imſtande, neben der Ausſaat maſſenhafter Tuberkelbazillen auch die abundante Hæmorrhagie zu erklären.

Der kliniſche Verlauf des Falles iſt ſicher kein allzu häufiger. Sinnhuber ſcheidet neben der ſymptomatiſchen Pericarditis bei allgemeiner Tuberkuloſe folgende Formen von einander. 1. die latente, 2. von vornherein zu Adhäſionen führende chroniſche Entzündung, 3. die akute Entzündung mit mehr oder weniger Exſudat. Letzterer Gruppe, der unſer Fall zugehört, ſtellt Sinnhuber eine beſonders ungünſtige Prognoſe. Das Exſudat ſoll jeder Behandlung trotzen, einer Punktion baldige Erneuerung folgen. Die behinderte Herzkontraktion läßt die Exſudate ſich raſch vergrößern und dieſe beſchleunigen ihrerſeits das Eintreten der Herzinſufficienz.

Es iſt hier alſo ein ſeltener Erfolg zu verzeichnen, daß nach der Punktion, die aus der „Indicato vitalis" heraus gemacht wurde, eine ſo günſtige Wendung eintrat. Die vorher ganz ungenügende Herztätigkeit, die

auch durch Digalen nicht ſonderlich zu beeinfluſſen war, beſſerte ſich zuſehends. Eine Pleuritis mit großem Exſudat wurde gut überwunden. Die Anſammlung eines neuen pericardialen Exſudats blieb nicht nur aus, ſondern auch der Reſt bildete ſich zurück.

Von einer Heilung im eigentlichen Sinne wird natürlich nicht die Rede ſein können. Höchſtwahrſcheinlich iſt anzunehmen, daß das zurückgebliebene fibrinös-hämorrhagiſche Exſudat in Organiſation überging, wie ja bekanntlich derart charakteriſierte Exſudate am meiſten zu Schwartenbildung prädisponieren. Die typiſchen abdominellen Stauungsſymptome neben anfangs gleichzeitigem Fehlen von peripheren Zirkulationsſtörungen weiſen mit größter Wahrſcheinlichkeit darauf hin, daß ſich hier eine Obliteratio Pericardii etabliert hat. Wir befinden uns damit in Einklang mit der bekannten Tatſache, die Sinnhuber beſonders hervorhebt, daß leider allzu oft gerade bei tuberkulöſen Pericarditen Herzſymptome vollſtändig fehlen und das Dominieren der abdominellen Affektion zur Diagnoſe „Cirrhoſe" verleitet.

Zur Erklärung des Dominierens des abdominellen Symptomenkomplexes werden wir auf die ſchon beim erſten Fall angeführten Befund von Heß zurückgreifen müſſen, nämlich Verengerung der unteren Hohlvene durch Narbenbildung im Herzbeutel.

Weil hier nun auch die Diagnoſe Concretio cordis geſtellt wurde, könnte man verſucht ſein, als Therapie gleichfalls die Cardiolyſe vorzuſchlagen. In der Tat meint auch Danielſen, Fälle, die ohne Einziehung am Thorax verlaufen, wären dann für die operative Behandlung geeignet, wenn infolge der Störung der Herztätigkeit gröbere Zirkulationsſtörungen, vor allem

Stauungslebercirrhoſe entſtehen. In ſolcher weitherziger Faſſung können wir dieſem Vorſchlag nicht beipflichten. Wenn wir das Ziel der Brauer'ſchen Operation in einer „Entlaſtung des Herzens von unnützer Mehrarbeit" erblicken, ſo iſt evident, daß hier, wo das Herz den knöchernen Thorax nicht mitbewegt und auch gar nicht mitbewegen kann, weil lufthaltiges, elaſtiſches Lungengewebe dazwiſchen geſchaltet iſt, durch eine oſteoplaſtiſche Reſektion der vorderen Bruſtwand für die Herztätigkeit keine andere Bedingungen geſchaffen werden.

Ziehen wir zum Vergleich diejenigen erfolgreich operierten Fälle heran, die ohne breite ſyſtoliſche Einziehung verliefen - hierher gehören 2 der Patienten v. Beck's - ſo reſultierte bei denſelben die Behinderung der Herztätigkeit aus den Schwarten der Pleura peri-etpräcardiaca, verbunden mit Atelektaſe der angrenzenden bezw. vorgelagerten Lungenpartie. Die Cardiolyſe änderte am Zuſtand der Schwarten nichts; aber die Bedingungen, unter denen das Herz nunmehr arbeitete, waren inſofern der Norm genähert, als an Stelle des atmenden Lungengewebes jetzt durch das Thoraxfenſter hindurch die atmoſphäriſche Außenluft wenigſtens in einer Richtung Aktionsfreiheit garantierte.

Wenn wir von ſolchem Geſichtspunkt aus die Cardiolyſe betrachten, ſo iſt derſelben in nahe Analogie zu ſetzen ein Verfahren, das Wenckebach zur Behandlung der exſudativen Pericarditis in allerletzter Zeit vorgeſchlagen und ſelbſt an einem Fall mit günſtigem Erfolg erprobt hat: Wie es ſeit langem ſchon bei Pleuritis geſchehe, ſoll nach Entleerung der Flüſſigkeit ſterile Luft in die Pericardhöhle eingelaſſen wer-

den. Wenckebach ſieht in dieſer Methode neben einer vielleicht günſtigen Beeinfluſſung der tuberkulöſen Entzündung ſelbſt vornehmlich folgende Vorteile:

1. Entlaſtung des Herzens durch Wegnahme der ſchweren Flüſſigkeit und Erſatz durch Luft.

2. Es wird vielleicht in dieſer Weiſe möglich ſein, die ſo gefürchtete Concretio pericardii zu verhindern. Leider war das Verfahren zur Zeit als im Fall II die Paracenteſe des Herzbeutels ausgeführt werden mußte, weiteren Kreiſen noch nicht bekannt, ſo daß es nicht in Erwägung gezogen werden konnte.

Es iſt klar, daß ſpäter, wenn es bei dem jetzt noch in Entwickelung begriffenen Fall vielleicht zu Adhäſionen an der Bruſtwand kommen ſollte, wir dann die Cardiolyſe für indiciert halten würden.

Zuſammenfaſſend kommen wir aufgrund unſerer Fälle zu folgendem Ergebnis: Die Diagnoſe der Concretio cordis iſt, falls die Anamneſe Anhaltspunkte für eine vorausgegangene Pericarditis bietet und der lokale Befund am Herzen damit in Einklang ſteht, aus den geſchilderten pathognomoniſchen Zeichen mit großer Wahrſcheinlichkeit zu ſtellen. Dabei iſt die mechaniſche Behinderung der Herztätigkeit, inſonderheit die ſyſtoliſche Einziehung und diaſtoliſches Thoraxſchleudern, als ein ſehr weſentliches diagnoſtiſches Moment zu erachten. Fehlen dieſes Symptomes ſpricht, in Berückſichtigung der vielfachen individuellen Lokaliſationsmöglichkeiten von Adhäſionen, nicht gegen die Diagnoſe, wenn von Fall zu Fall Gründe gefunden werden, welche die fehlende Mitbewegung des Thorax erklärlich machen.

Die Cardiolyſe iſt die gegebene Therapie für alle diejenigen Fälle von Concretio cordis, wo durch Mit-

bewegung des Thorax eine nachweisbare mechaniſche Behinderung der Herztätigkeit ſtattfindet. Nach dem Erfolge bei einem Kranken dieſer Art können wir der Cardiolyſe eine geradezu lebensrettende Bedeutung zuſprechen. Es empfiehlt ſich, bevor man zur Operation ſchreitet, ſich über die funktionelle Tätigkeit des Herzens Gewißheit zu verſchaffen, indem man den Verſuch einer leidlichen Kompenſation der Herzkraft wenigſtens für den Zuſtand der Bettruhe macht. Eine Kompenſierung auch gegenüber der Mehrleiſtung, welche das Stehen und Umhergehen bei außer Bett befindlichen Patienten erfordert, wird meist nicht mehr zu erreichen ſein.

Eine bereits ausgebildete Stauungscirrhoſe ſoll keine Kontraindikation zum chirurgiſchen Eingriff abgeben, da bei einem noch leiſtungsfähigen Herzen mit größter Sicherheit auf Rückbildung der nicht lokal bedingten Stauungen gerechnet werden kann und Ausſicht auf Nachlaſſen der Zirkulationsſtörungen in der Leber beſteht.

Es wurde drei Monate nach der Cardiolyſe bei einem Patienten an der Herzſpitze ein poſitives ſyſtoliſches Phänomen beobachtet, deſſen Geneſe nicht mit abſoluter Sicherheit eruiert werden konnte. Es wird empfohlen, auf ſein Vorkommen bei weiteren Fällen zu achten.

Literatur.

1. v. Beck. Zur Cardiolysis bei chronischer adhäsiver Mediastino-pericarditis postpleuritica. Langenbecks Archiv, 1904 Bd. 13.
2. Bewley. A clinical lecture on cardiolysis. Brit. med. Journ., 1910.
3. Brauer. Indicationen zur Cardiolysis. Langenbecks Archiv, 1903, Bd. 11, Zentralblatt für Chir., 1903.
4. Brauer. Untersuchungen am Herzen. Verh. d. XXI. Kongr. J. M., 1904.
5. de la Camp. Physik und innere Medizin. Vortrag Freiburg, 1911.
6. Danielsen. Ueber chron. adhäsive Mediastino-Pericarditis. Beitr. z. Klin. Chir., 1906, Bd. 51.
7. Delorme. Sur une traitement chirurgical de la symphyse cardio péricardique. Gaz. des hôpiteaux, 1898.
8. Friedreich. Krankheiten des Herzens. Hdb. d. Spez. Path. u. Ther., 1867.
9. O. Hess. Ueber Stauung und chron. Entzündung in der Leber und den serösen Höhlen. Habilitationsschrift, Marburg 1902.
10. F. A. Hoffmann. Funktionelle Diagnostik und Therapie der Herzkrankheiten, 1911.
11. Holzknecht und Hofbauer. Zur Physiologie und Pathologie der Atmung. Mitt. aus dem Laborat. f. radiol. Diagn. und Ther., 1907.
12. Krehl. Krankheiten der Kreislauforgane, 1909.
13. Kussmaul. Mediastino-Pericarditis. Berl. klin. W., 1873.
14. Lehmann und Schmoll. Pericarditis adhäsiva im Röntgenogramm. Fortschr. auf d. Geb. der Röntgenstrahlen, 1905, Bd. IX.
15. J. Mackenzie. Lehre vom Puls, 1904.
16. J. Mackenzie. Lehrbuch der Herzkrankheiten, 1910.

17. Oestreich-de la Camp. Anatomie und physikalische Untersuchungsmethoden. Berlin, 1905.
18. F. Pick. Ueber chron. unter dem Bild der Lebercirrhose verlaufende Pericarditis.
19. Riegel. Ueber Verwachsungen des Herzbeutels. Volkmann's Vortr. N. F. 177.
20. Roos. Klinische Untersuchungen über die Schallerscheinungen des Herzens, Leipzig 1911.
21. Riegel. Ueber pulsus paradoxus. D. M. W., 1903.
22. Rosenbach. Pericarditis in Eulenburgs Realencyclopädie.
23. v. Schrötter. Erkrankungen des Herzbeutels in Nothnagels Spez. Path. und Ther.
24. Sinnhuber. Die Erkrankungen des Herzbeutels, Berlin 1911.
25. Stuetz. Pericarditis adhäsiva im Röntgenogramm. Fortschr. auf d. Geb. d. Röntgenstrahlen, 1903/04, Band VII.
26. Treupel. Cardiolysis bei adhäsiver Mediastino-Pericarditis. M. m. W., 1905.
27. Umber. Krankheiten des Herzbeutels. Deutsche Klinik, Bd. VI.
28. Umber. Mediastino-Pericarditis und Cardiolysis. Ther. der Gegenwart, 1905.
29. Venus. Die chirurgische Behandlung der Pericarditis und der chronisch-adhäsiven Mediastino-Pericarditis (Cardiolyse). Sammelreferat, Mitt. aus dem Grenzgeb. der Med. u. Chir., 1903.
30. Weichselbaum. Ueber seltene Lokalisationen des pneumonischen Virus. Wiener klin. W., 1888.
31. Wenckebach. Ueber pathol. Beziehungen zw. Atmung und Kreislauf. Volckmann's Vortr. 465/66, 1907.
32. Wenckebach. Some points in the path. and treatment of adherens pericardion. Brit. med. Journ., 1907.
33. Wenckebach. Beobachtungen bei exsudativer und adhäsiver Pericarditis. Ztschr. f. klin. Med., 1910, Bd. 71.

An dieſer Stelle ſei es mir geſtattet, Herrn Prof. Dr. de la Camp für die Überweiſung der Arbeit und gütige Übernahme des Referates meinen ergebenſten Dank auszuſprechen. Auch bin ich Herrn Dr. Stuber für die freundliche Durchſicht der Arbeit ſehr zu Dank verpflichtet.

Lebenslauf.

Geboren wurde ich, Georg, Friedrich, Wilhelm, Bernhard Hagen am 8. Mai 1888 zu Berlin als Sohn des Kaufmanns C. Bernhard Hagen und ſeiner Gemahlin Eugenie Hagen, geb. Kothe.

Ich beſuchte die höhere Bürgerſchule zu Rotenburg a./Fulda bis Oſtern 1903, dann ein Jahr das Gymnaſium zu Offenburg. Von Oſtern 1904 an war ich auf dem Gymnaſium zu Donaueſchingen, wo ich die Reifeprüfung am 12. Juli 1906 beſtand. Ich ſtudierte Medizin vom W.-S. 1906/07 bis W.-S. 1908/09 in Freiburg i./Br. und legte daſelbſt die ärztliche Vorprüfung am 9. März 1909 ab. Darauf ſtudierte ich je ein Semeſter in Kiel, Berlin und München und kehrte im W.-S. 1910/11 wieder nach Freiburg i./Br. zurück, wo ich am 3. Dezember 1911 das mediziniſche Staatsexamen beſtand.

Vom 1. April bis 1. Oktober 1907 diente ich als Einjährig-Freiwilliger im 5. bad. Inf.-Regt. Nr. 113 zu Freiburg i./Br.